

Oküloplastik cerrahi

Dr. Ümit Beden

Oküloplastik cerrahi

Kapak hastalıkları

Kapak malpozisyonları

Perioküler tümörler

Yüz felci

Kirpik bozuklukları

Orbital hastalıklar

Tümörler

Enfeksiyonlar

Graves oftalmopati

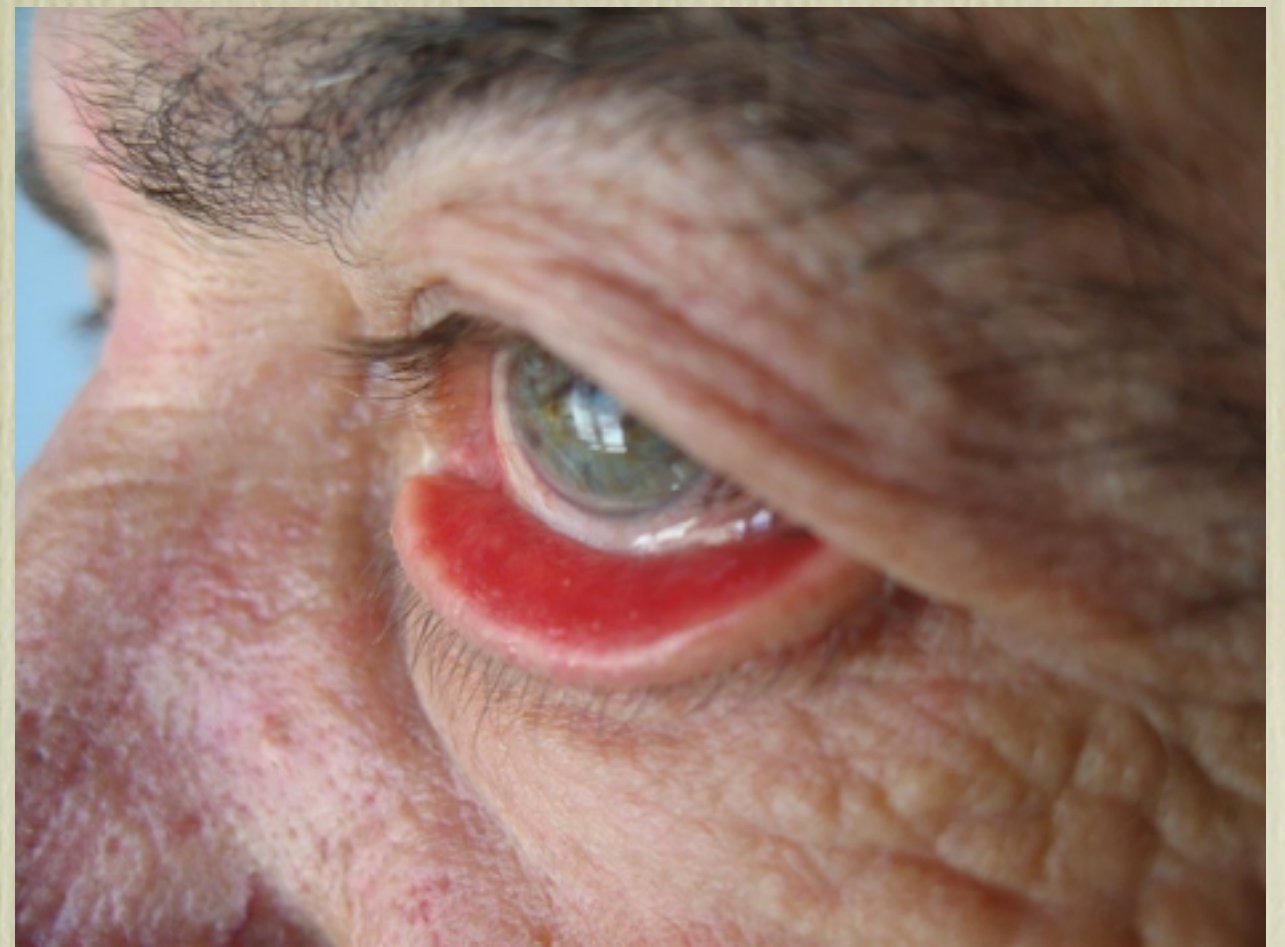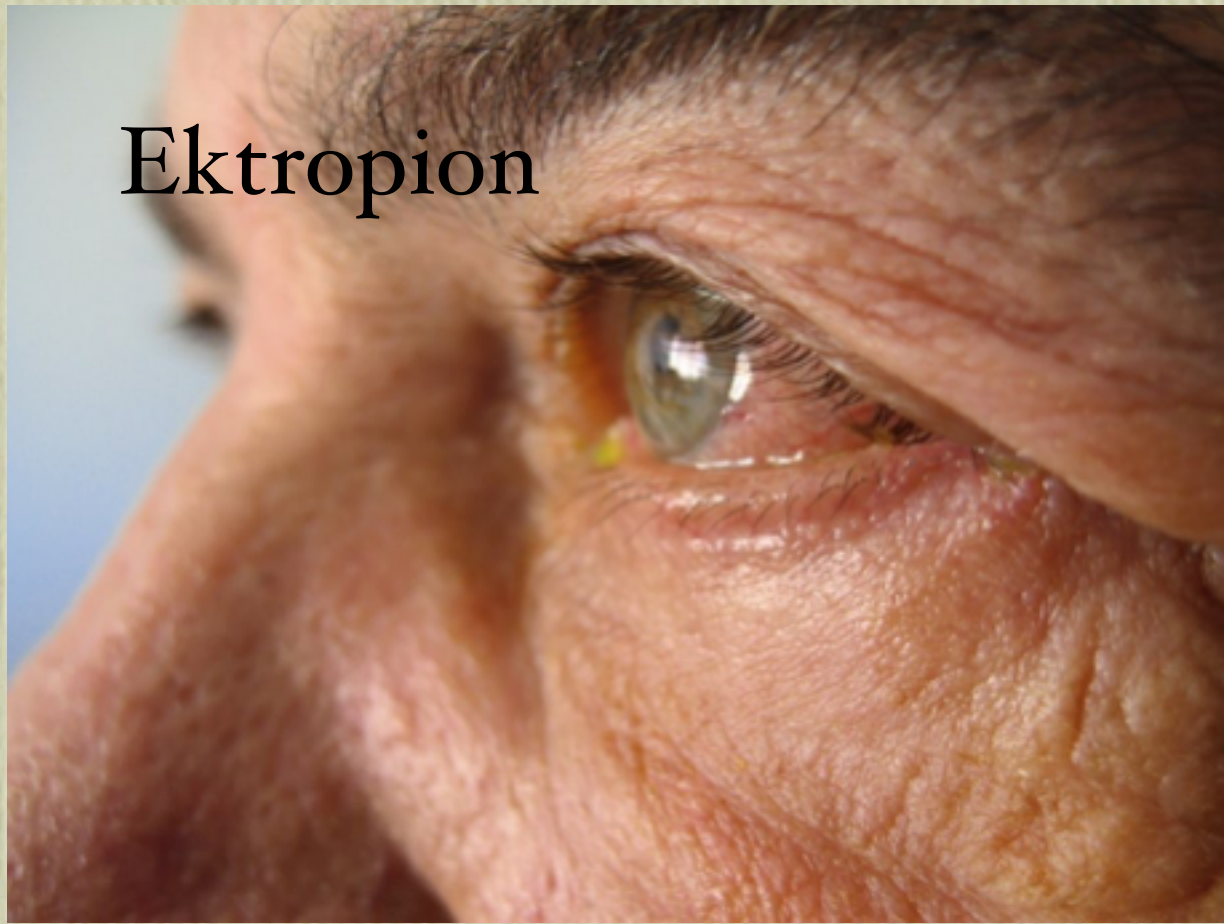Lakrimal sistem hastalıkları

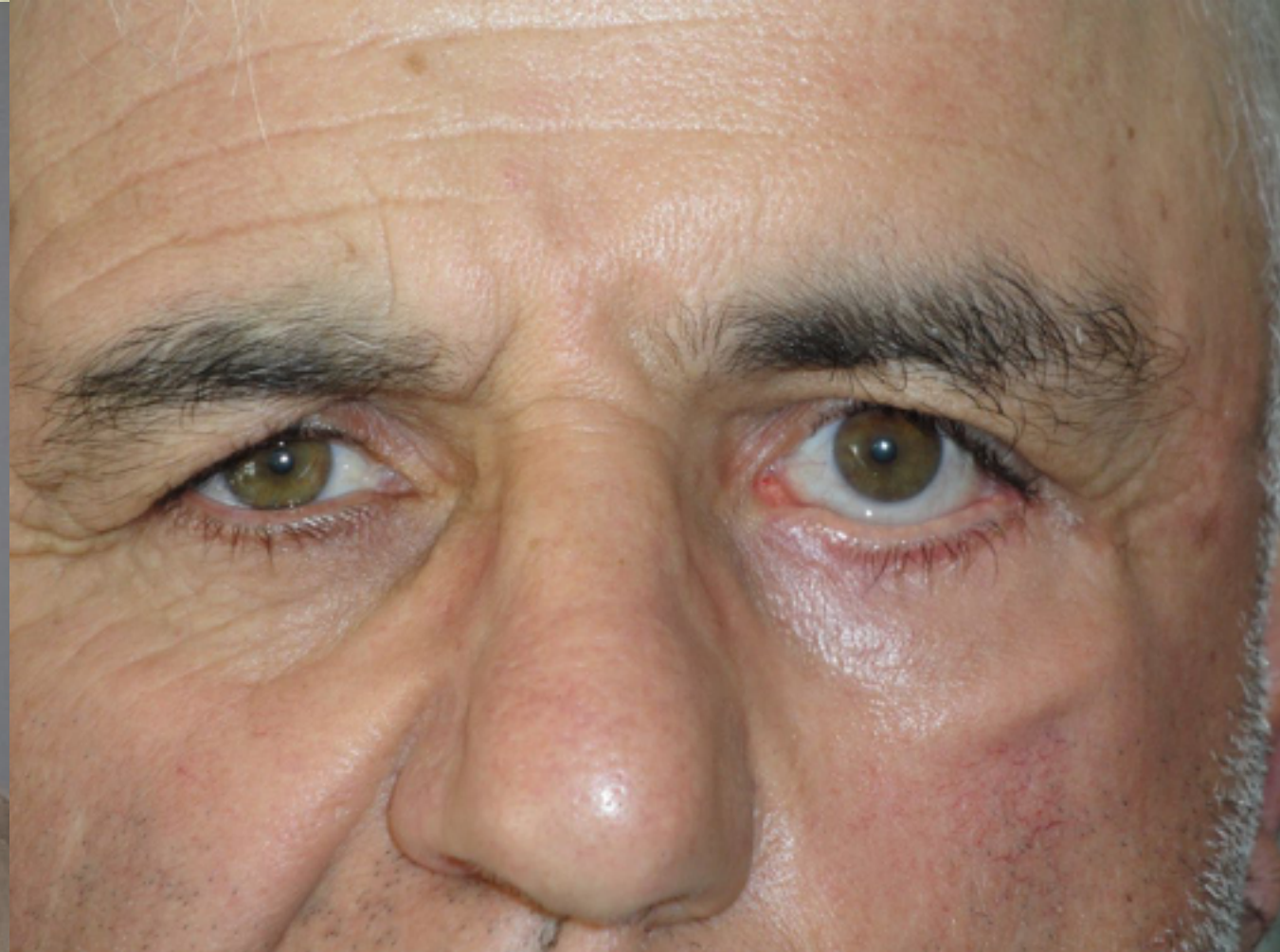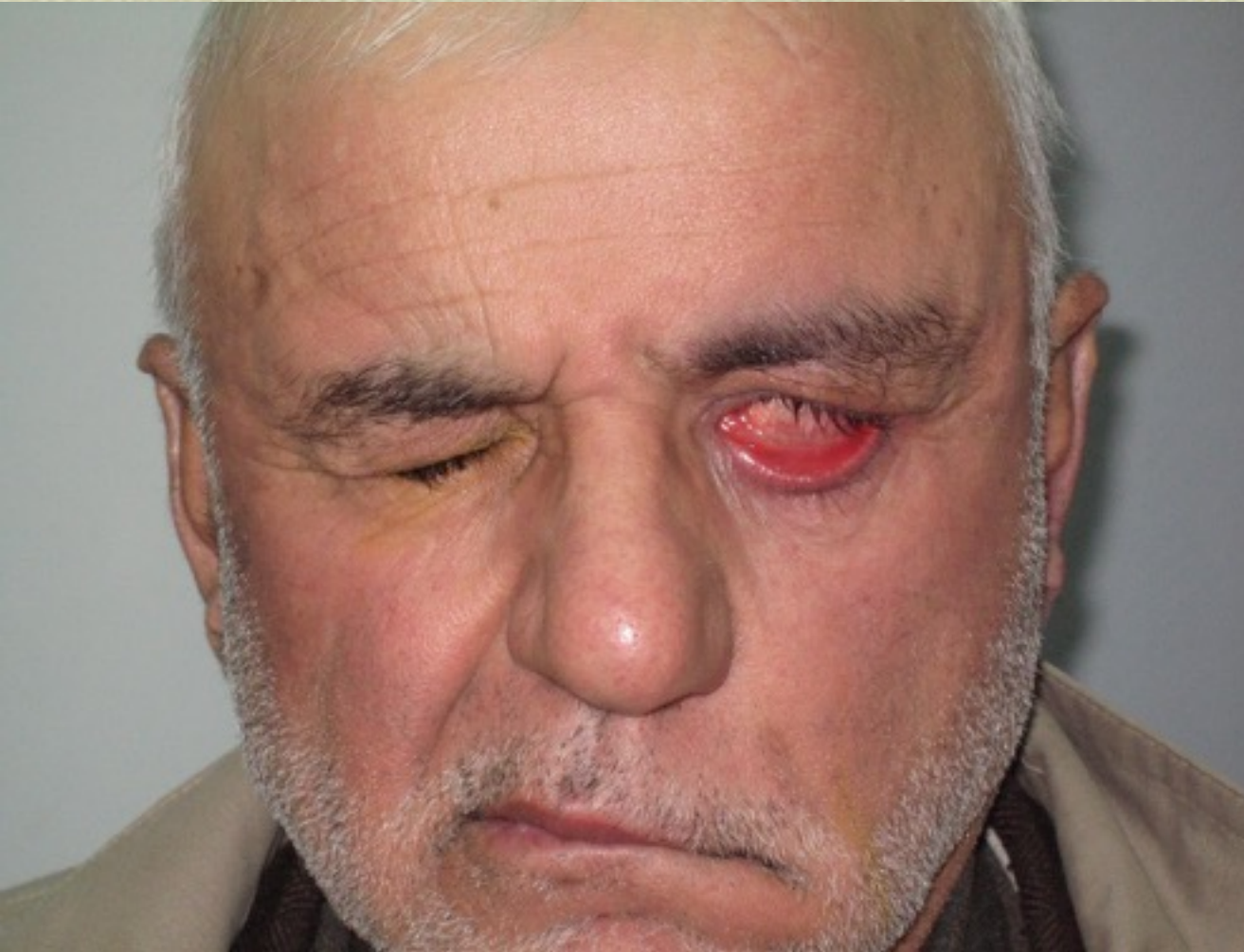Hareket bozuklukları

Soket cerrahileri

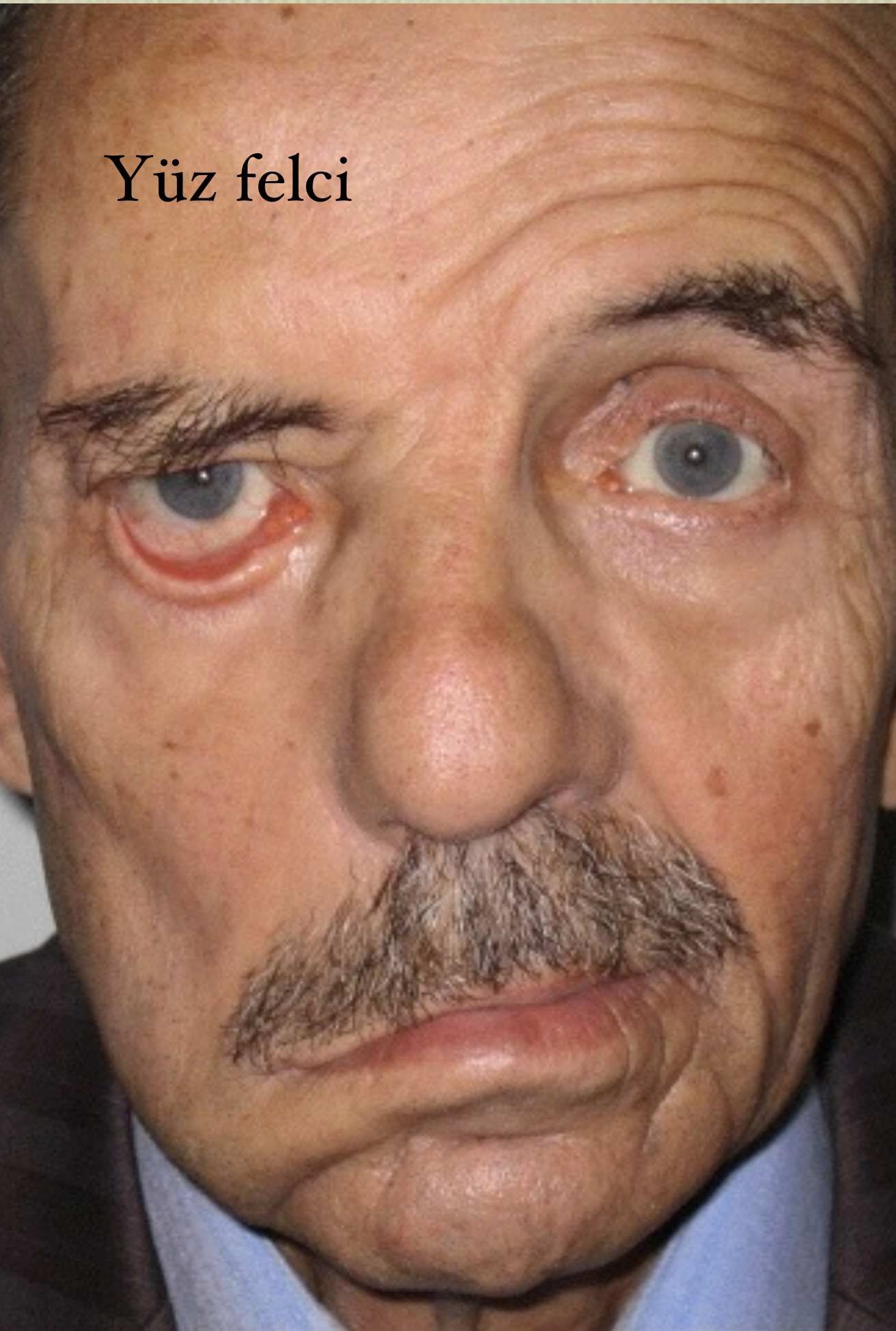Kozmetik cerrahi

Ektropion

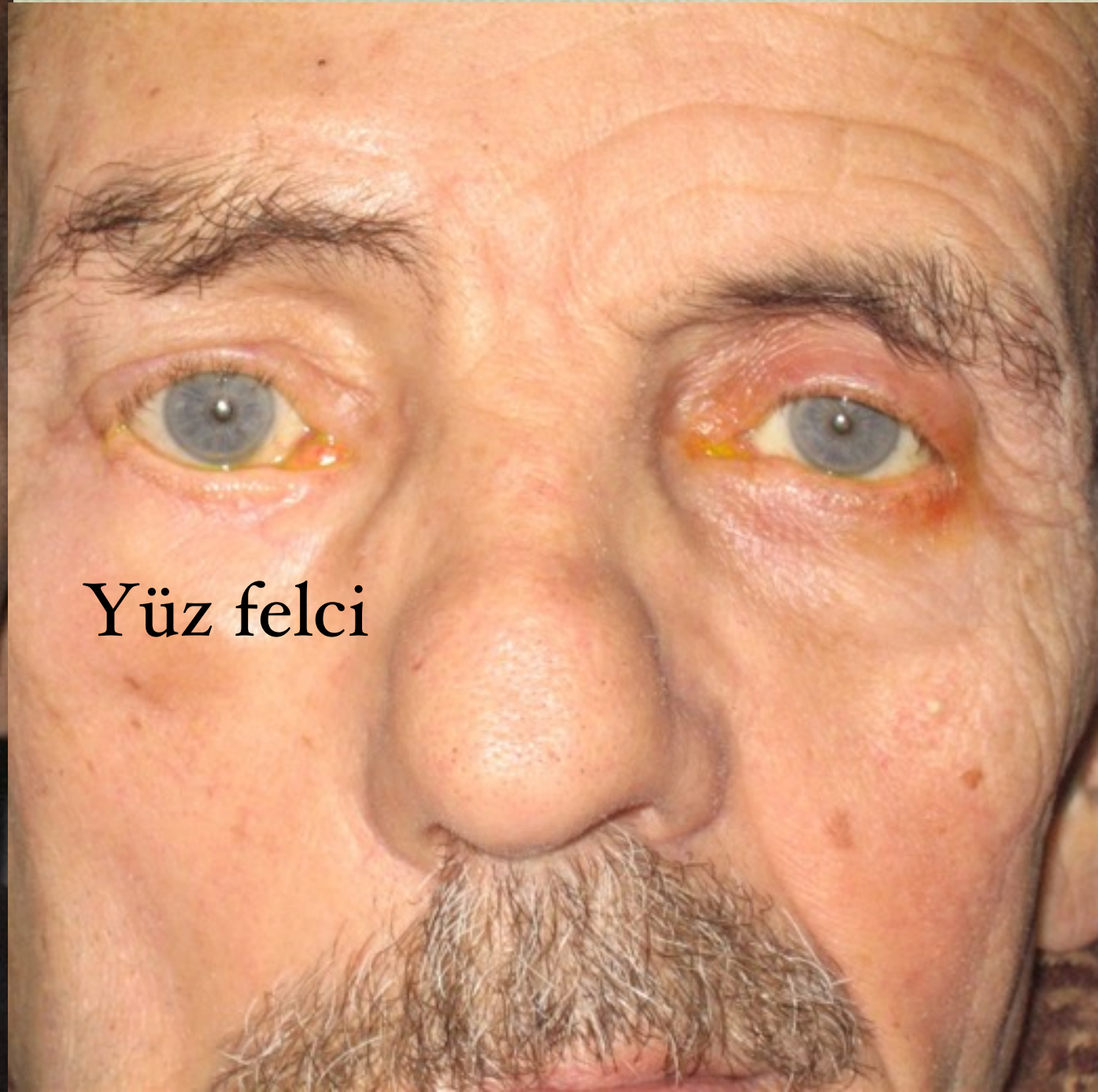


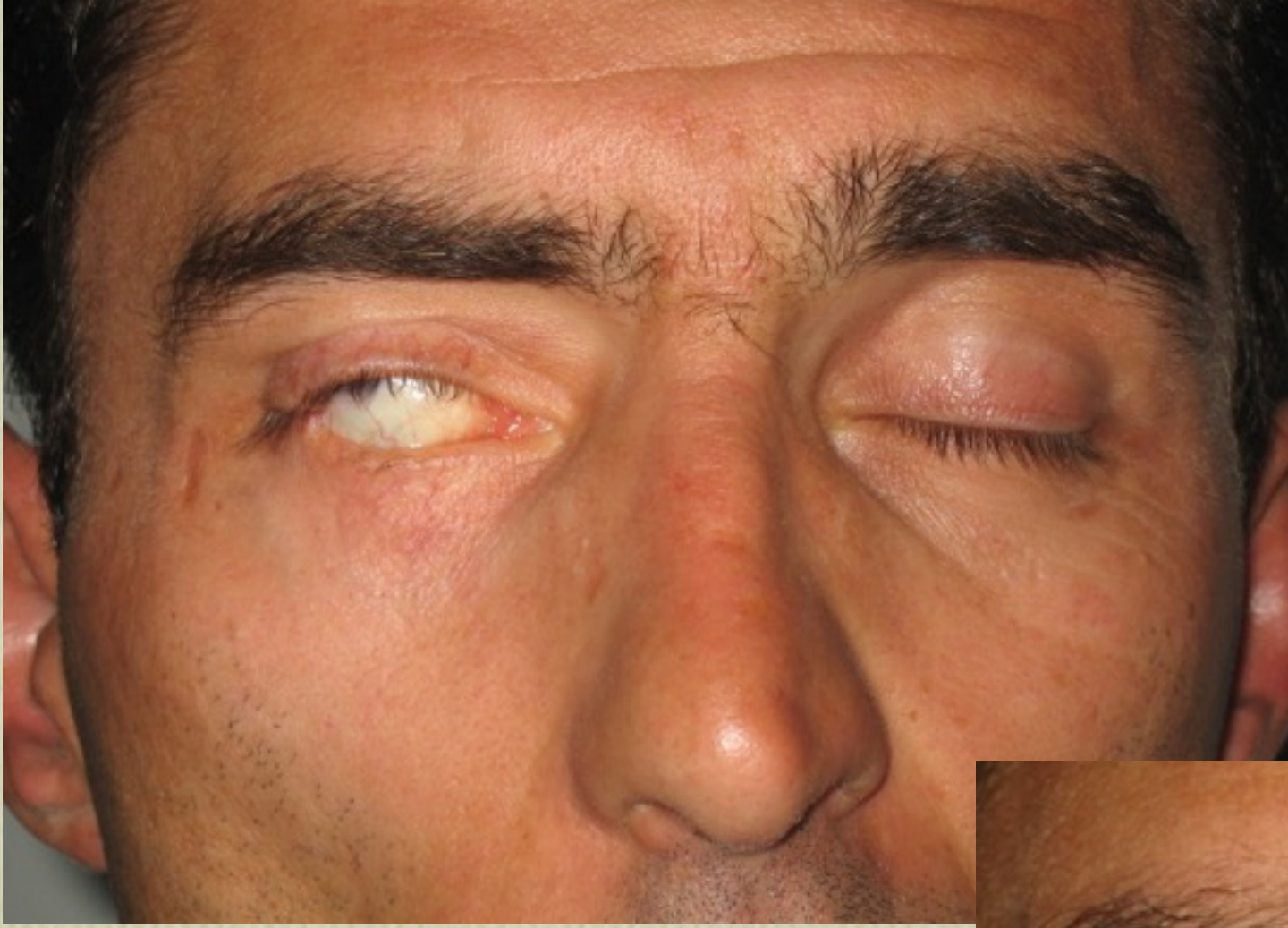
Yüz felci

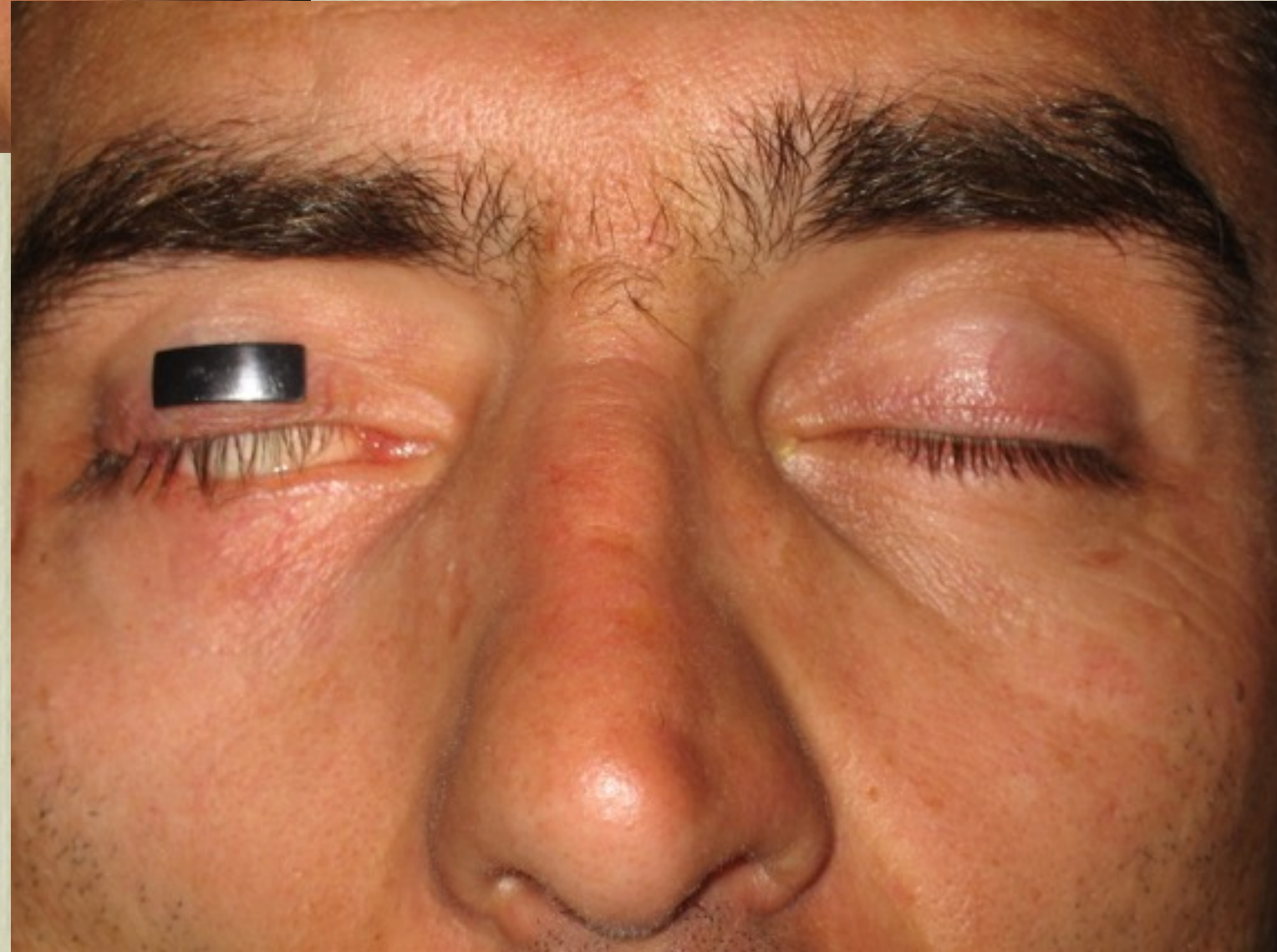

Yüz felci

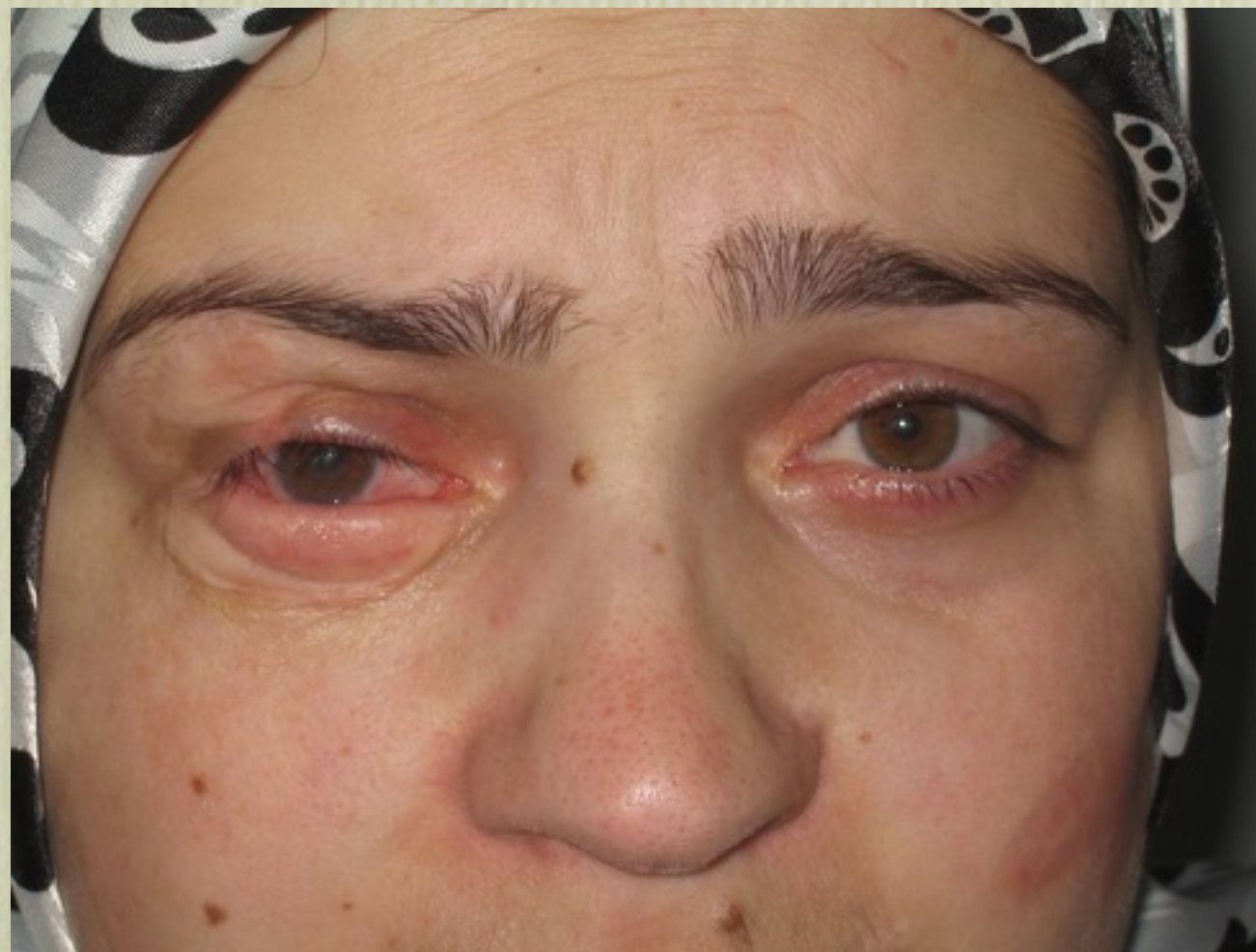
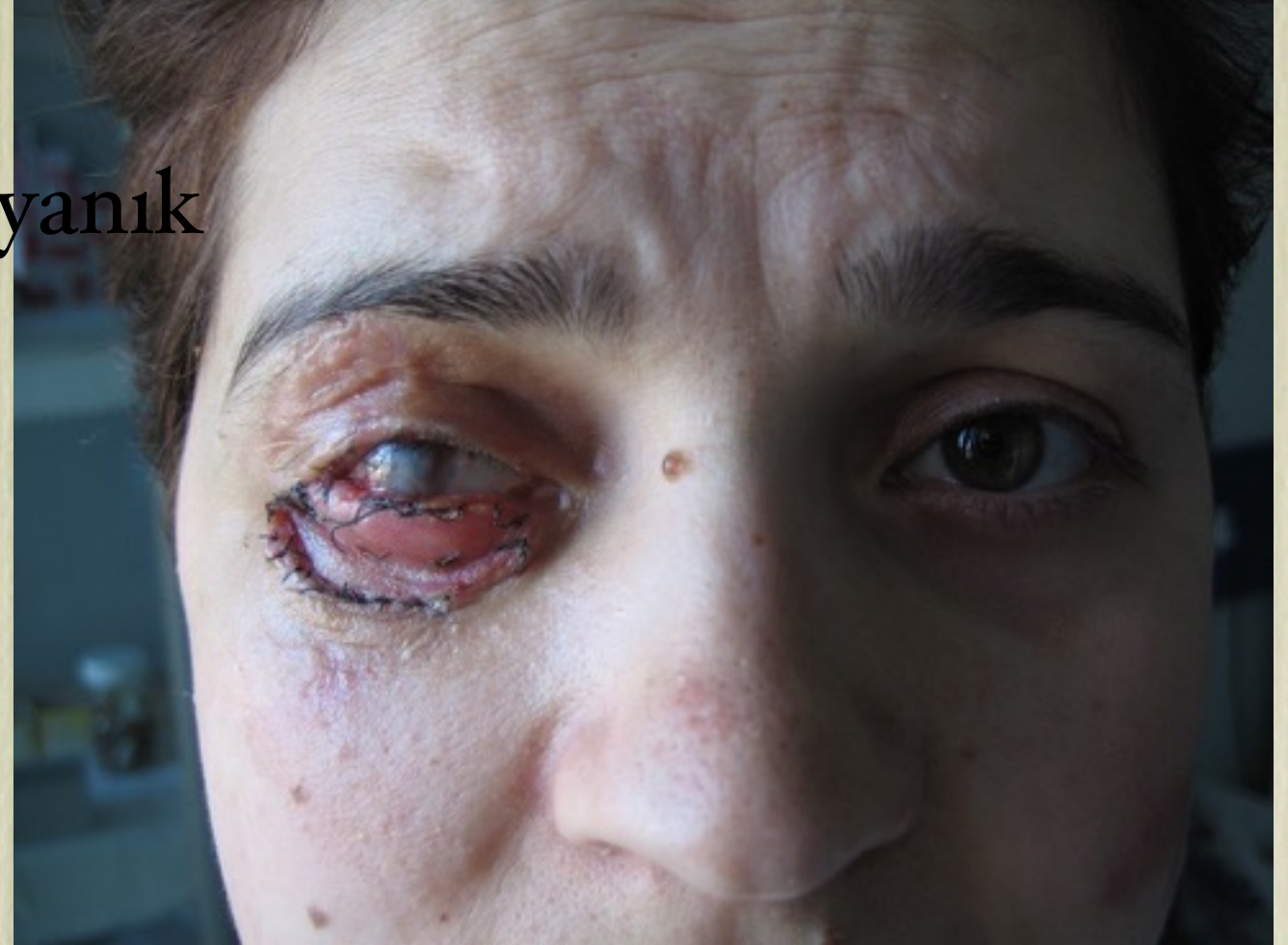
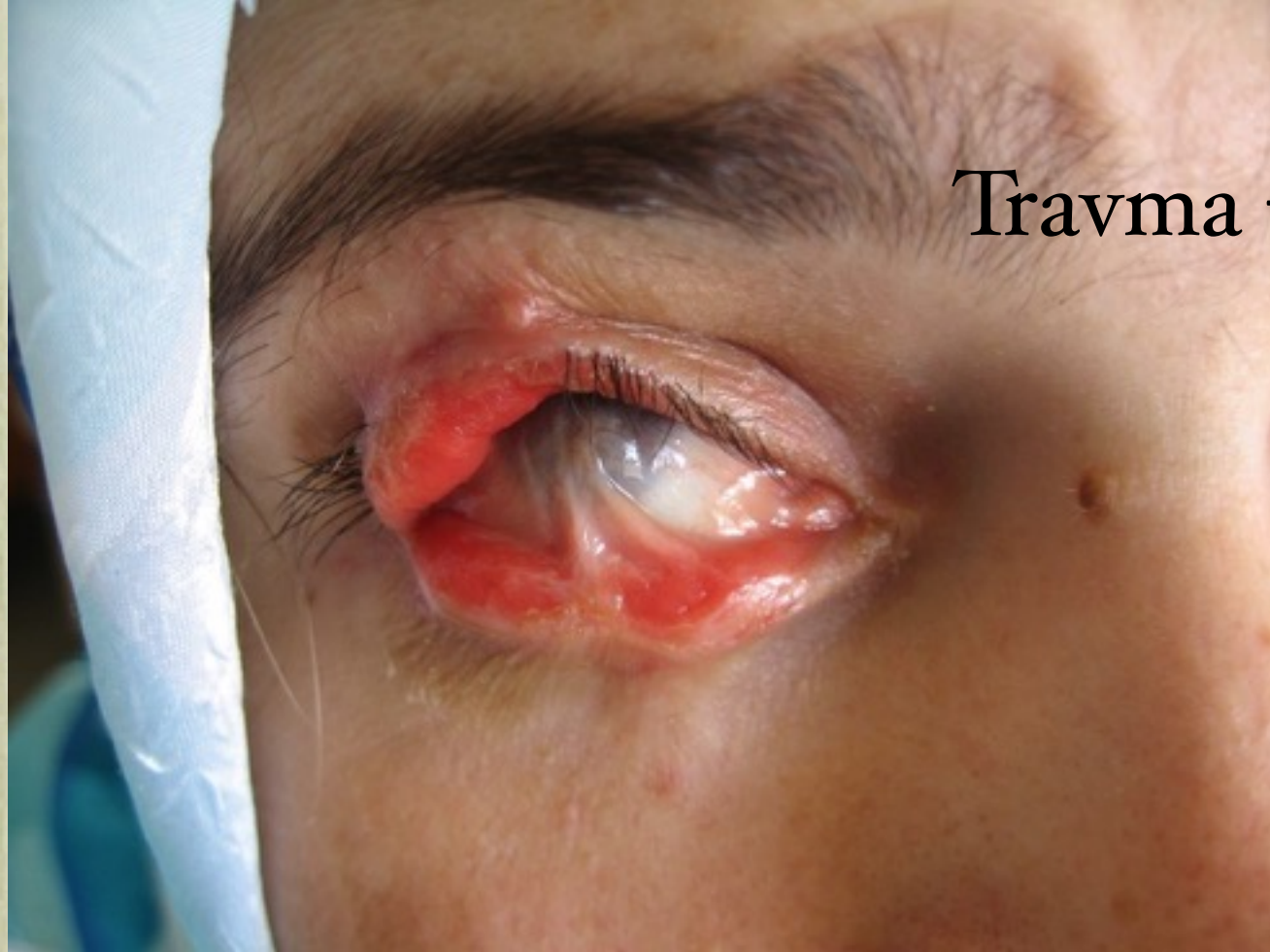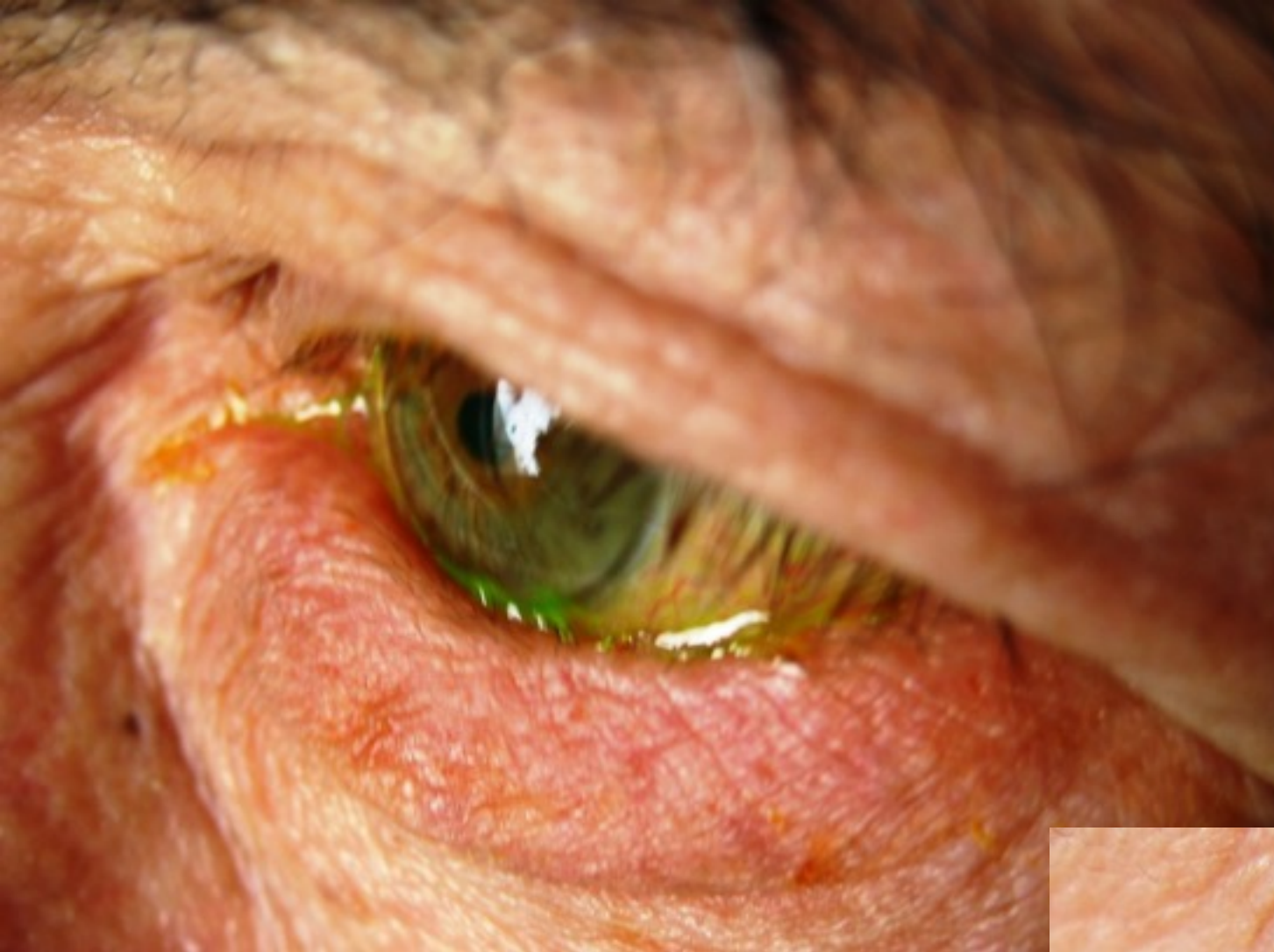


Yüz felci

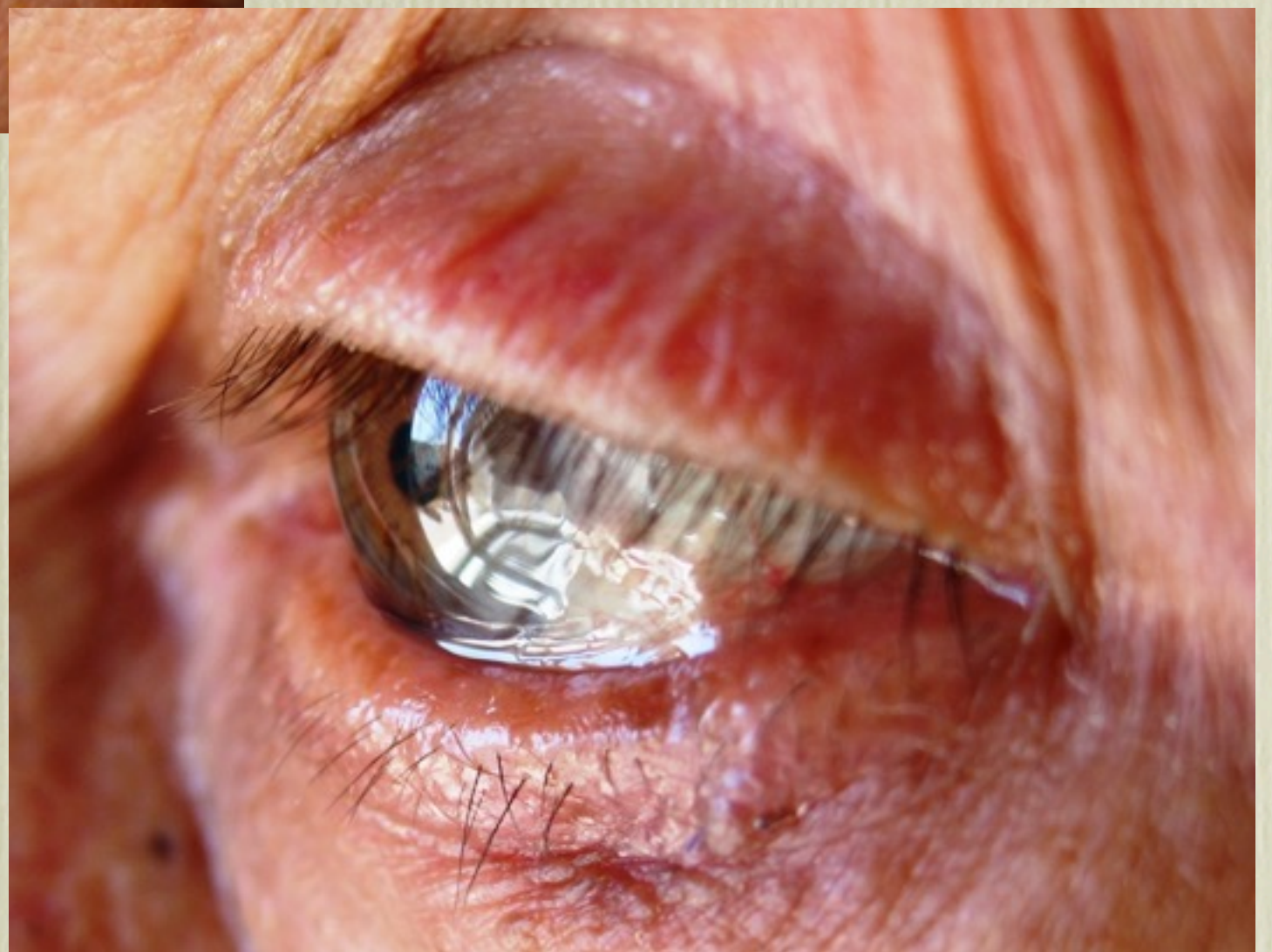

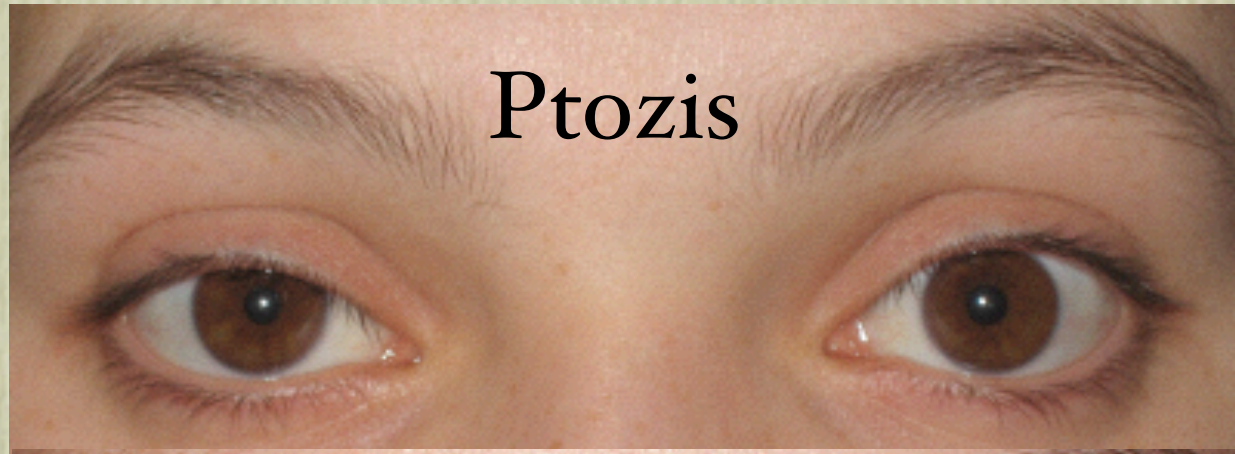Travma -yanık



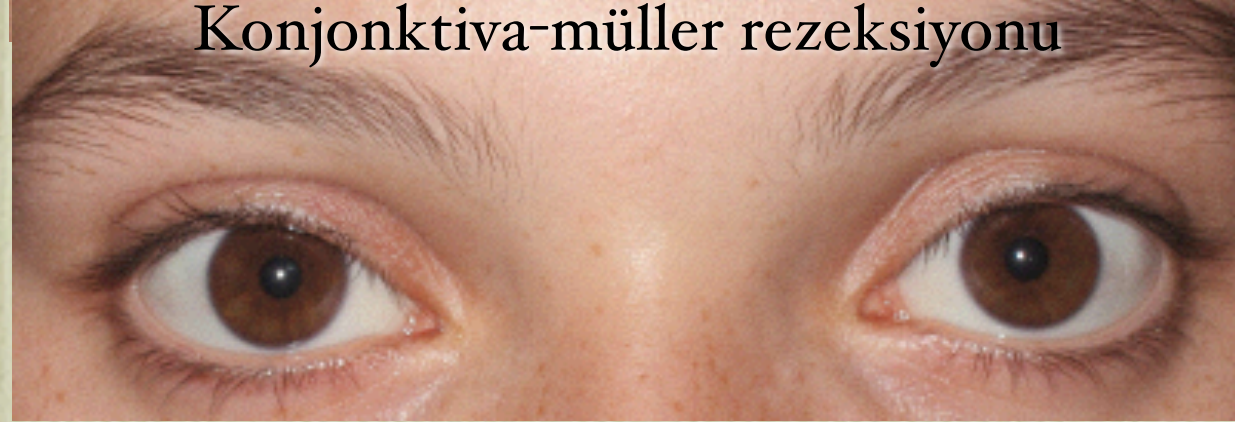

Entropion

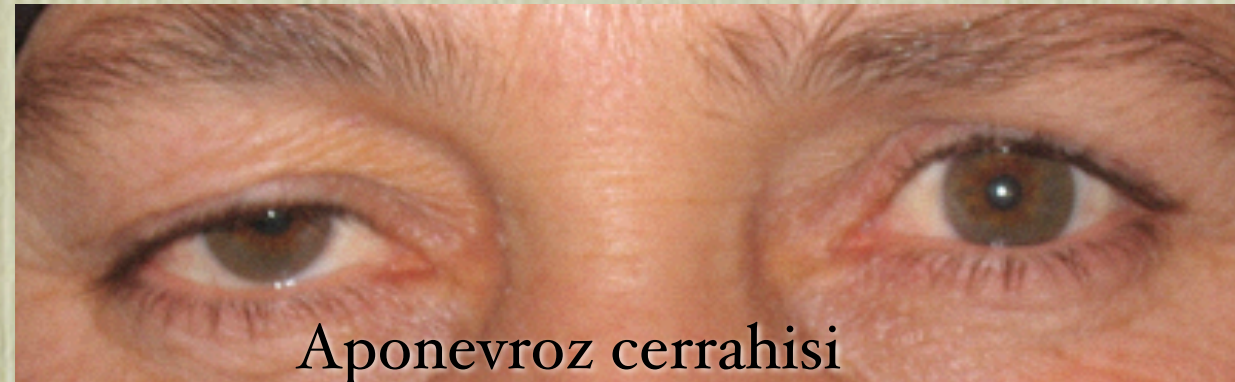



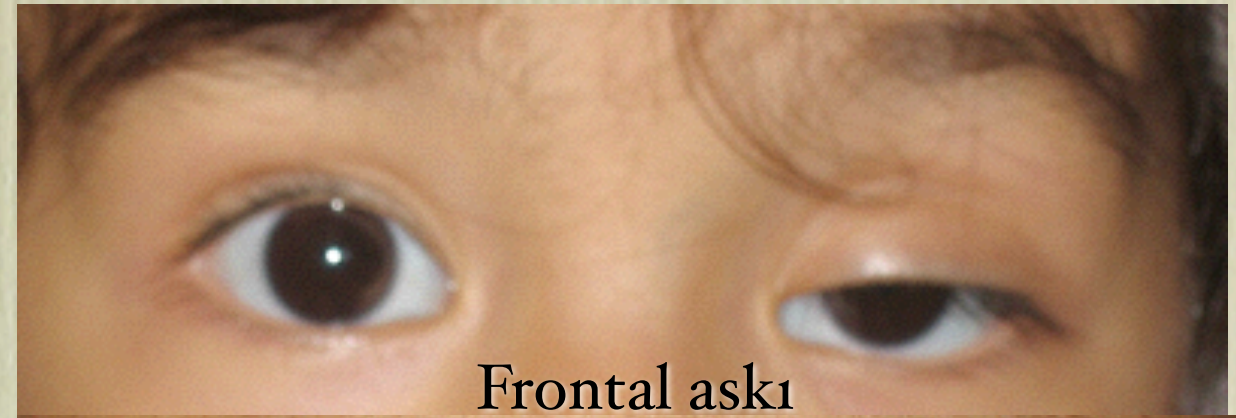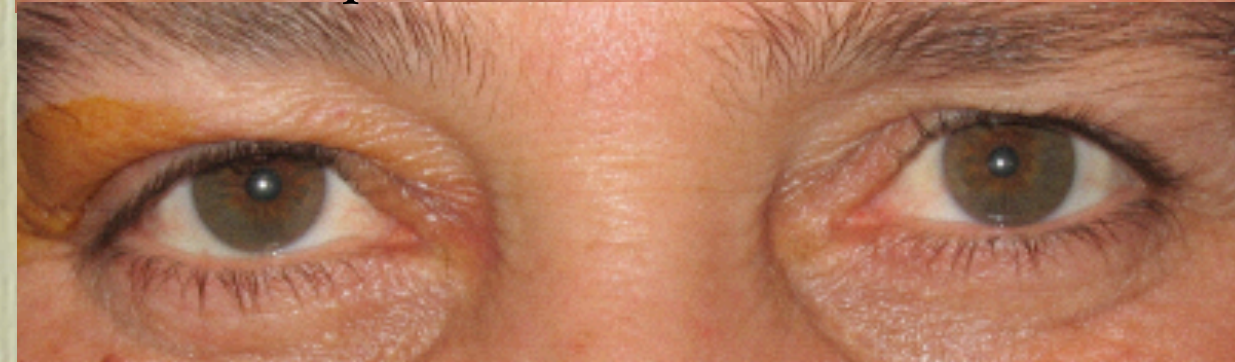
Ptozis



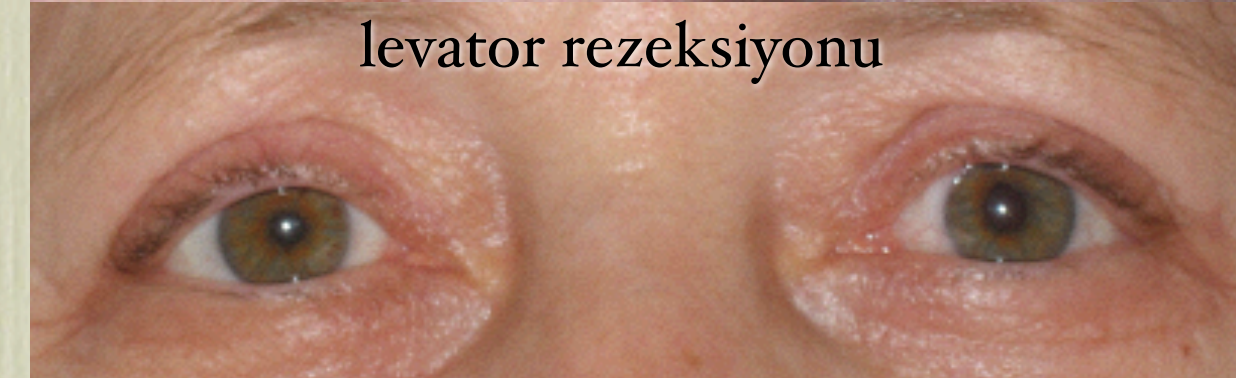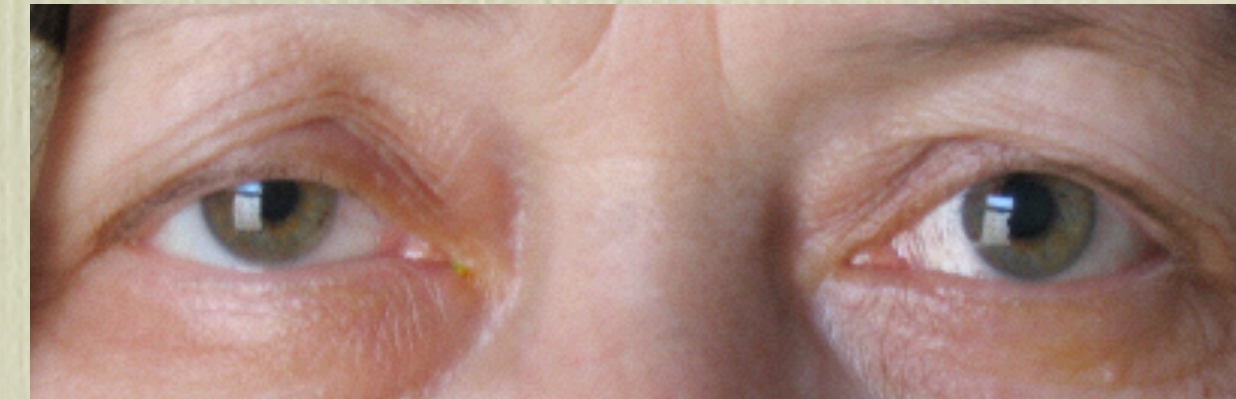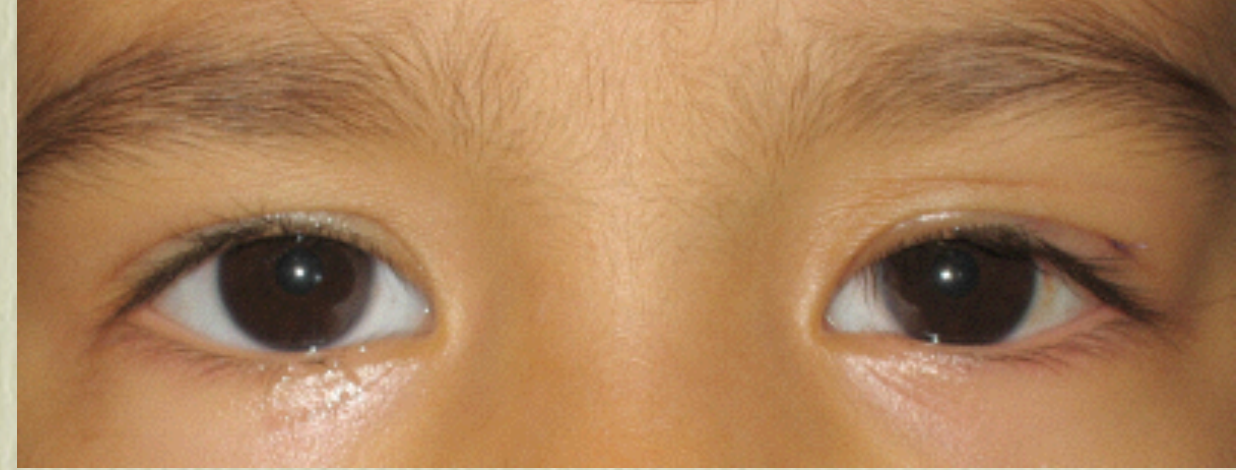Konjonktiva-müller rezeksiyonu



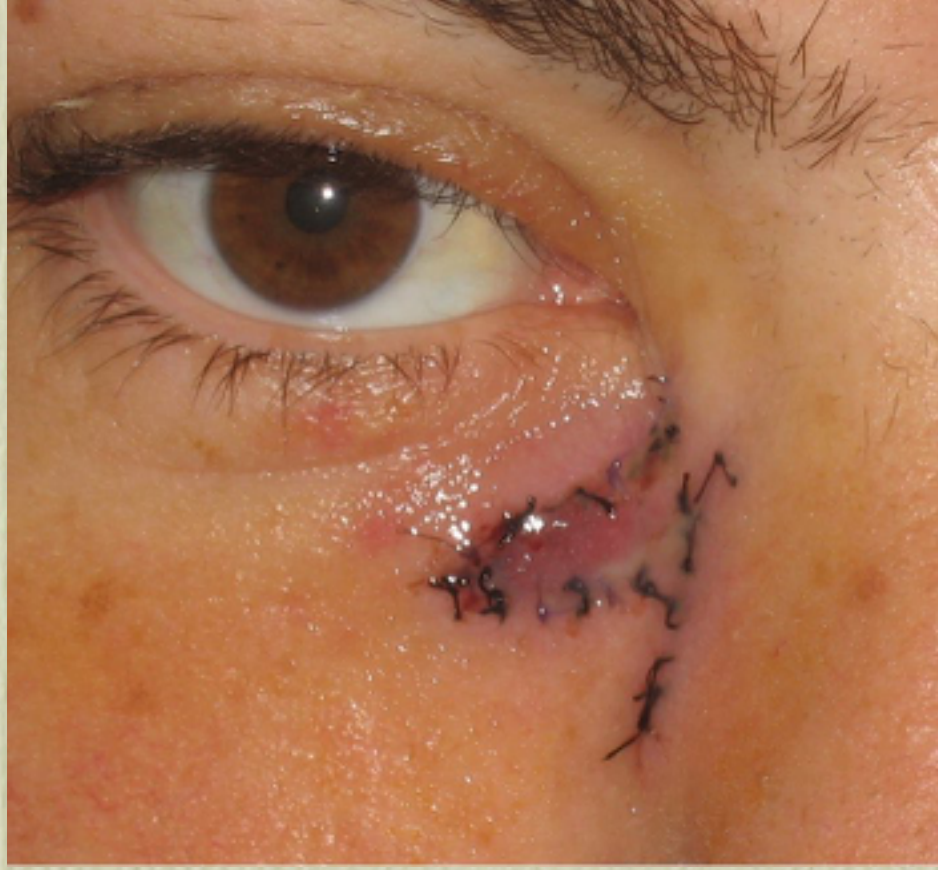Aponevroz cerrahisi



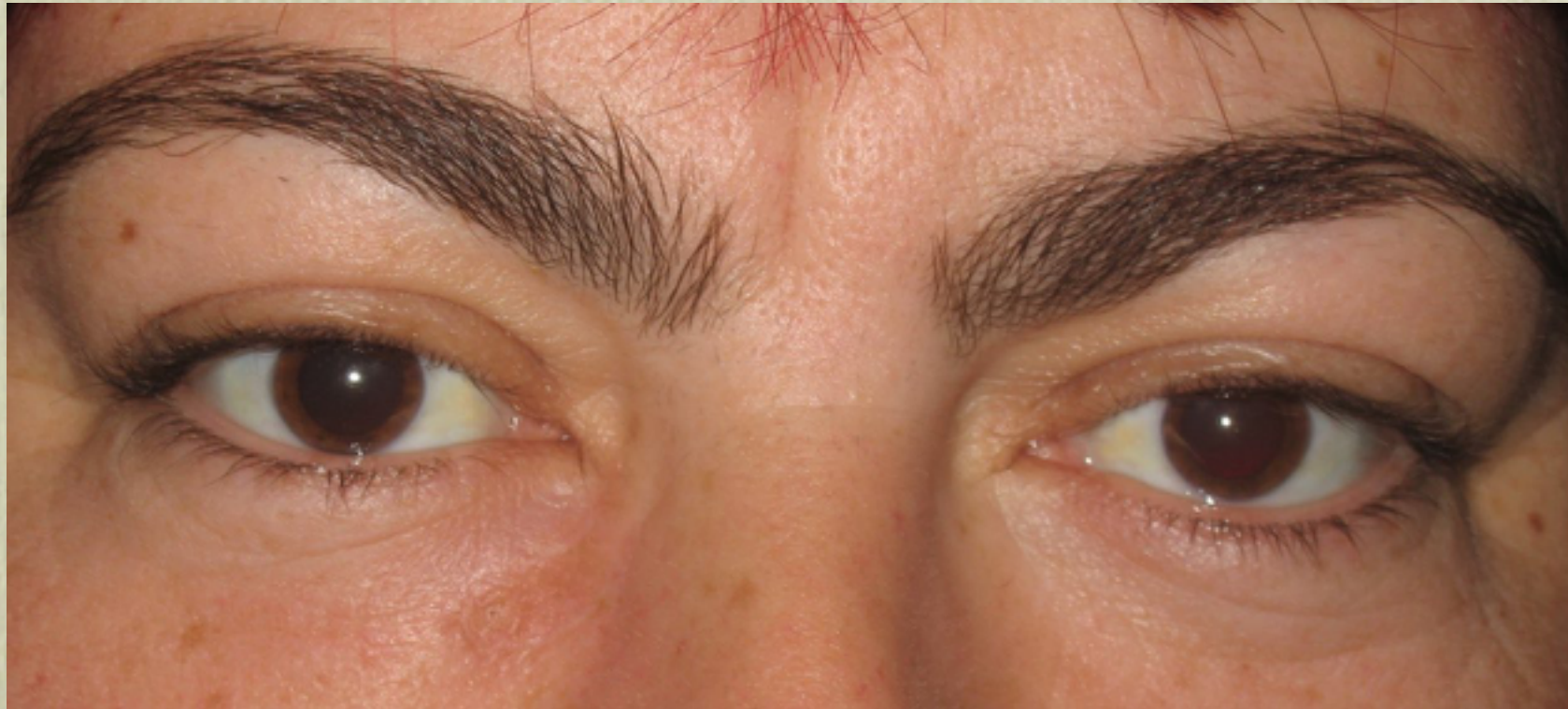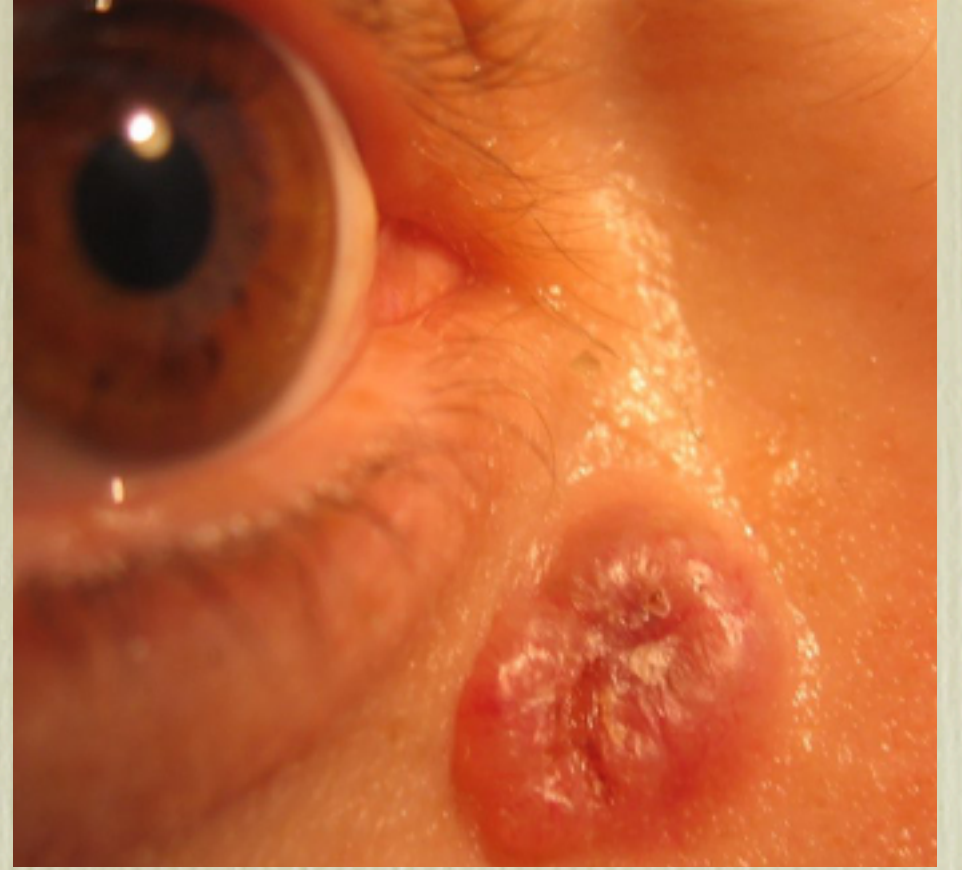Frontal askı

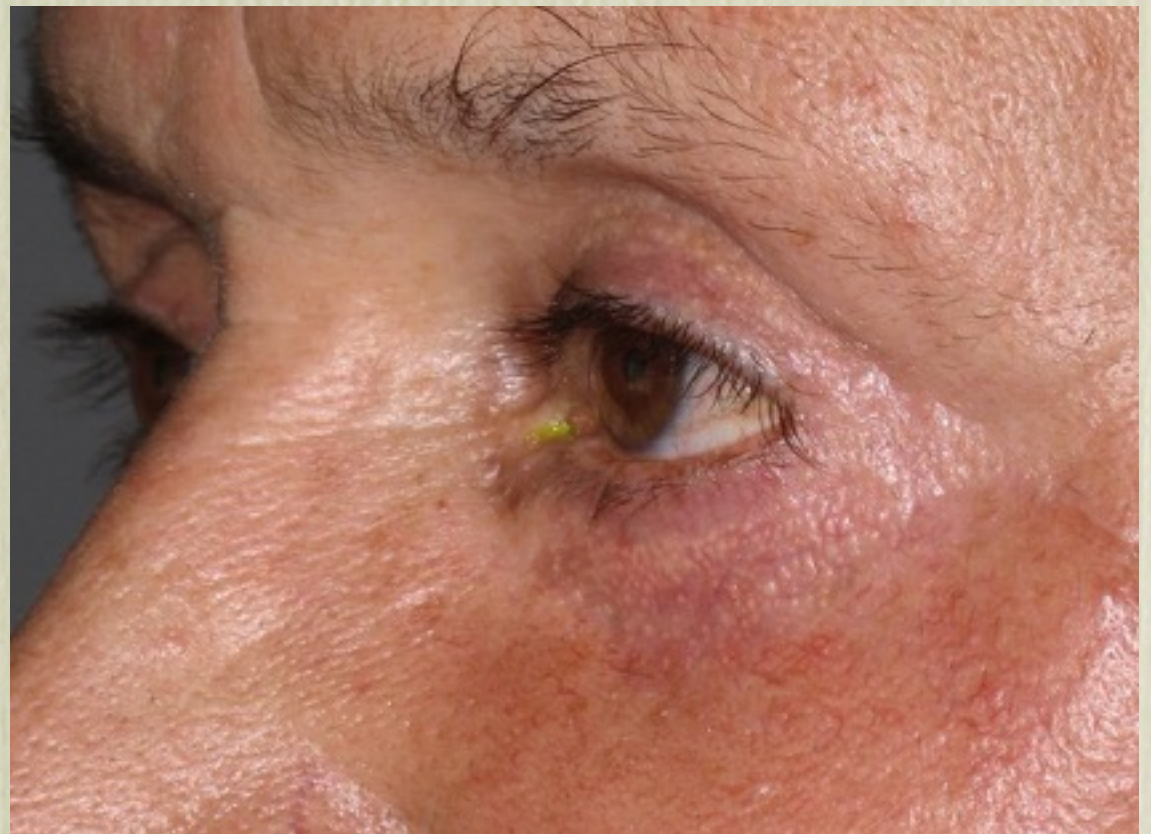
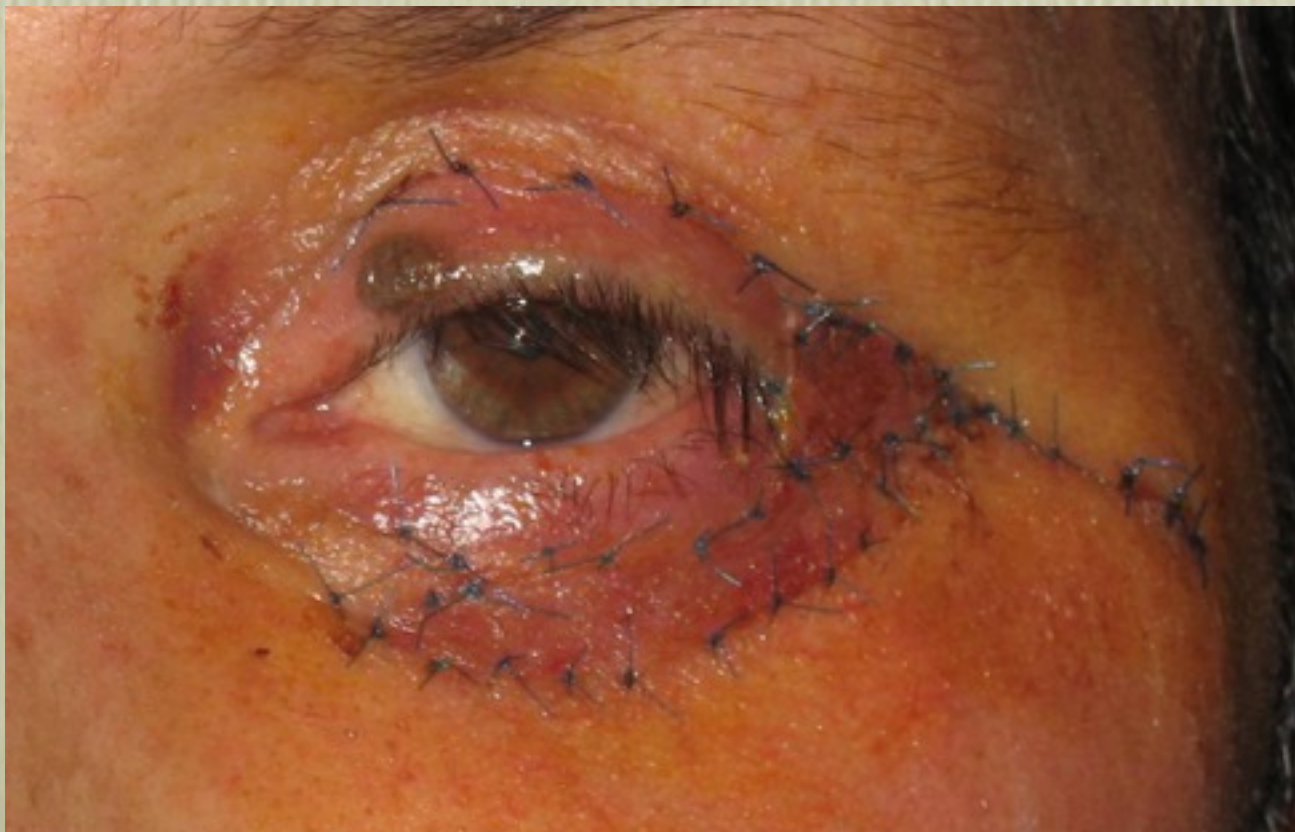
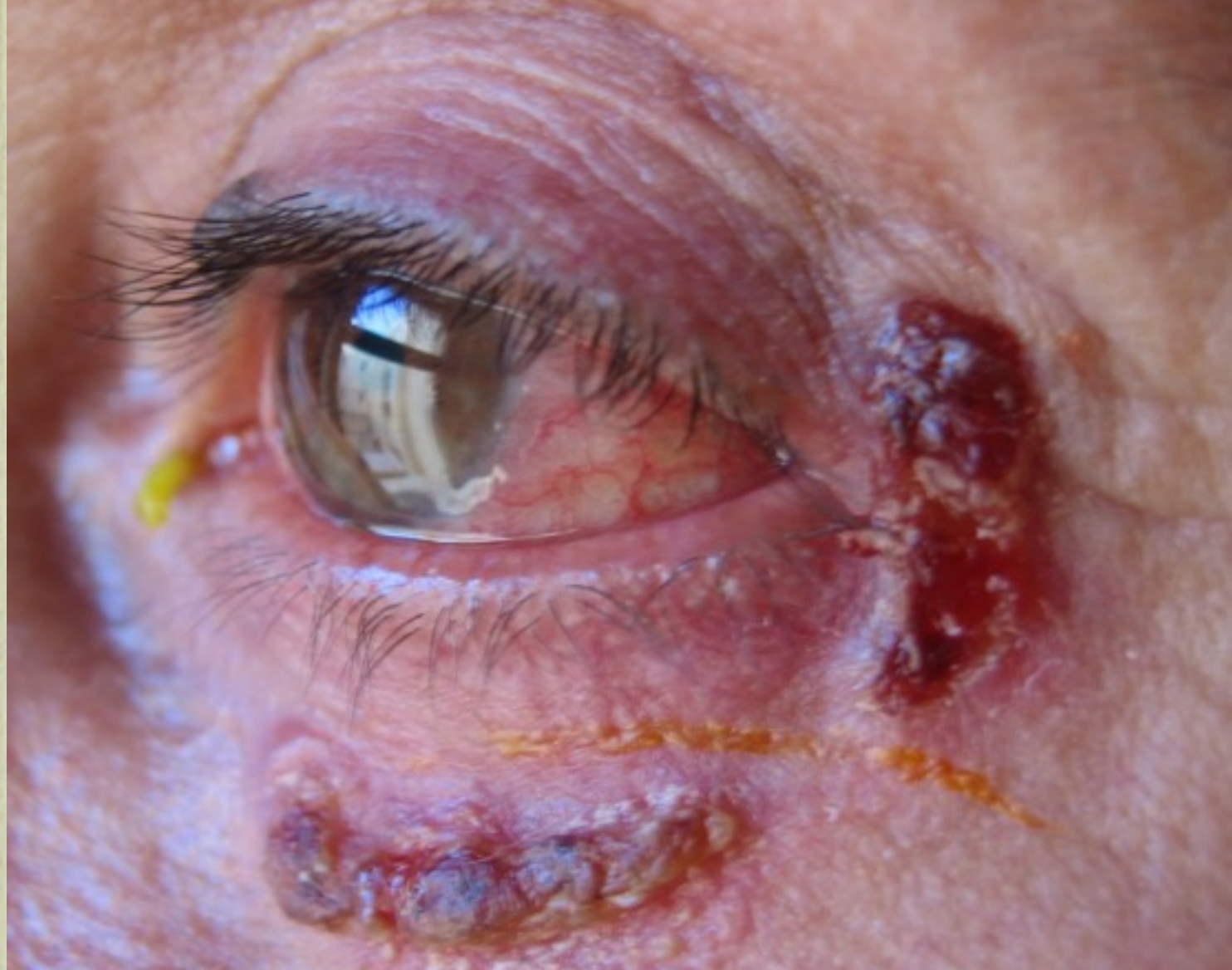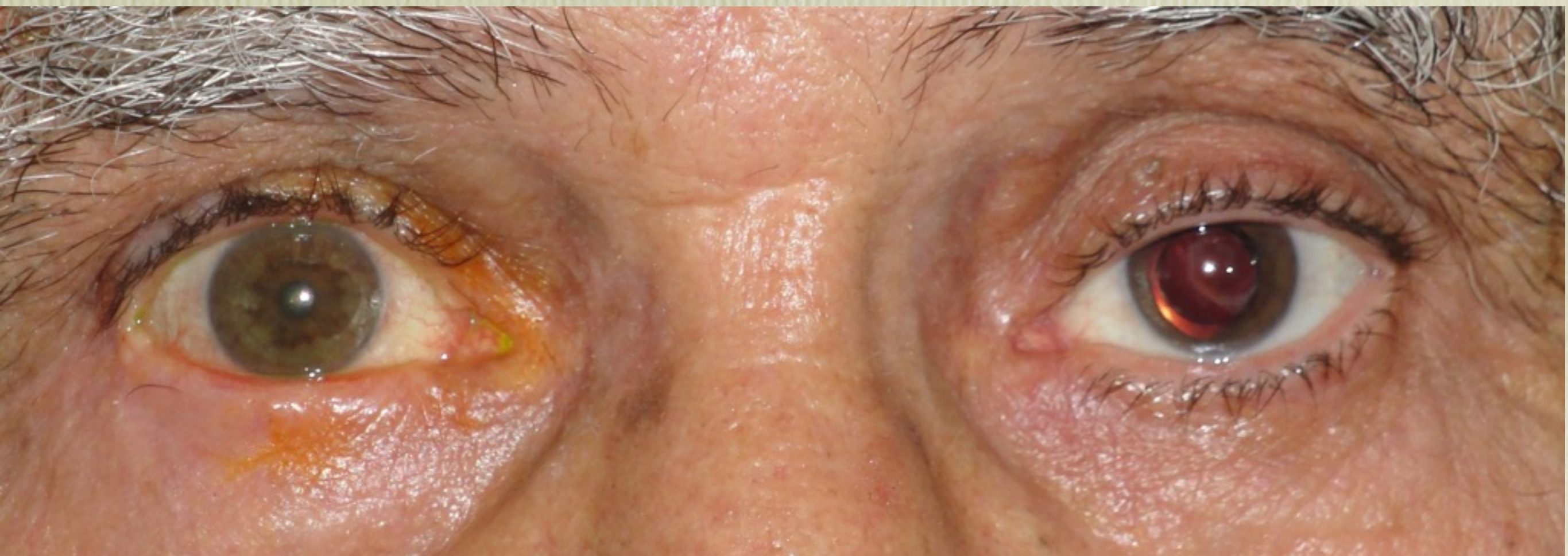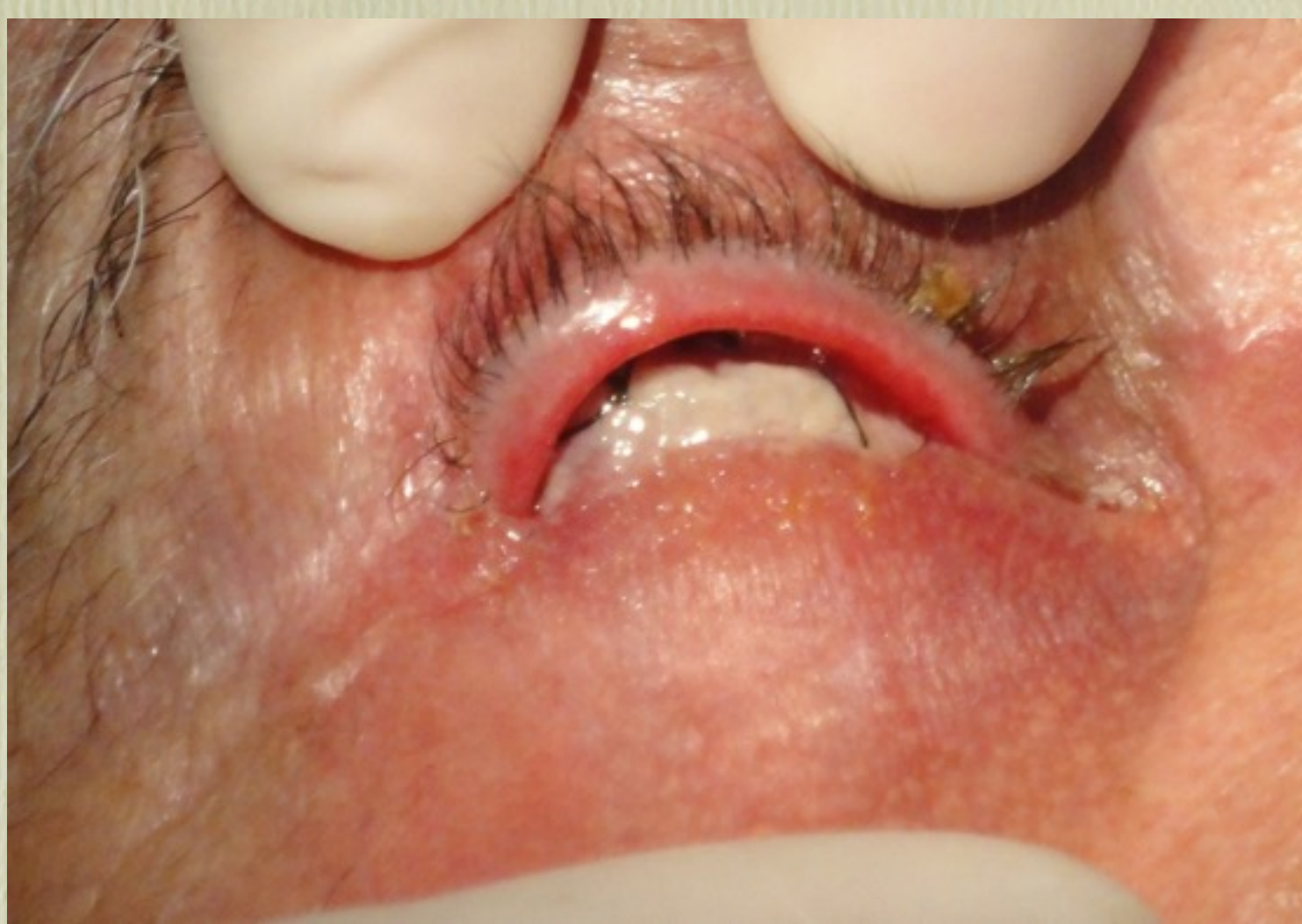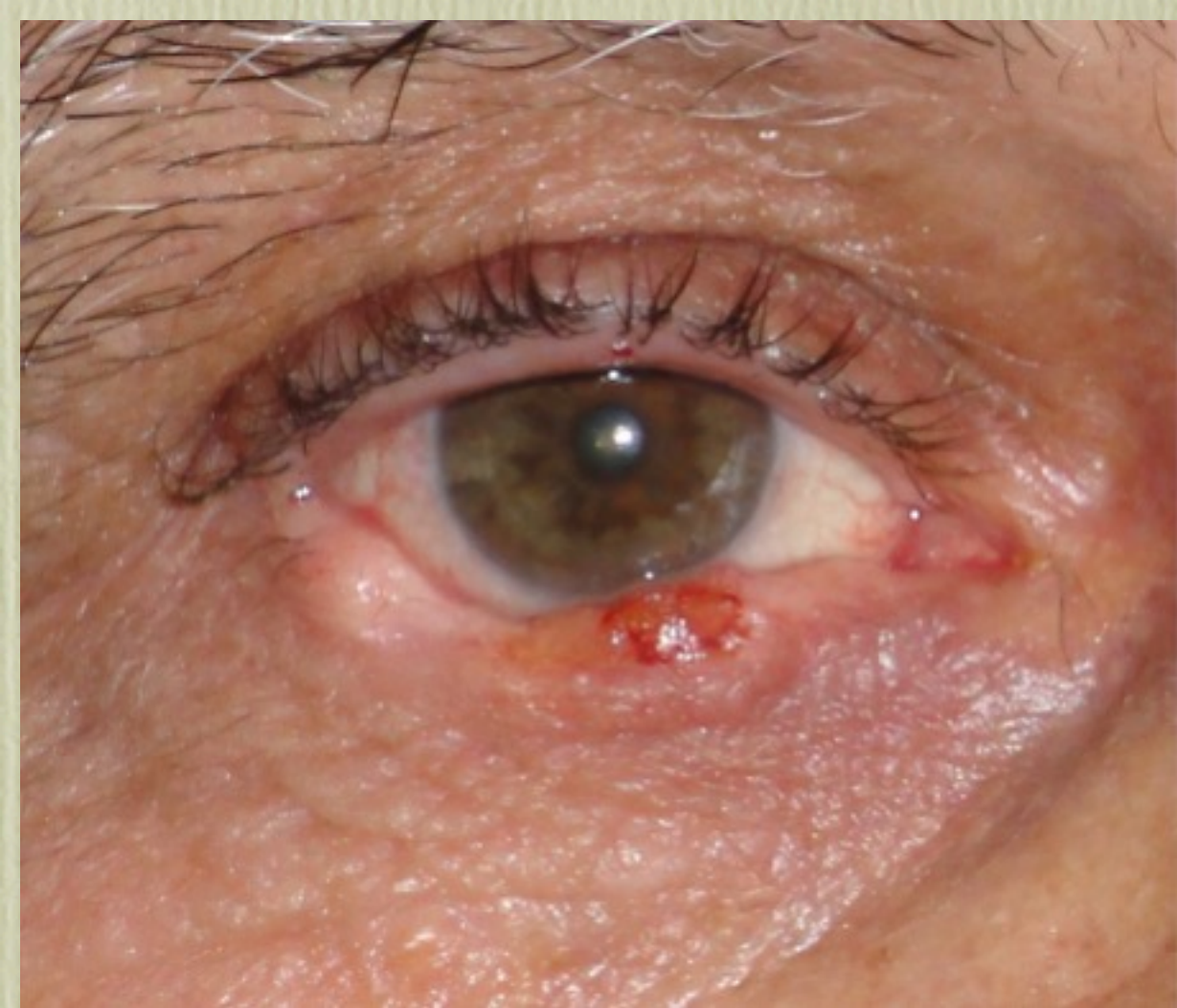
levator rezeksiyonu



Tümör





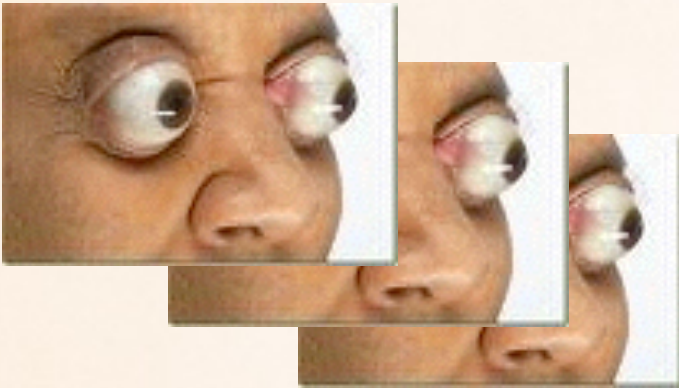

- Graves oftalmopati

Tiroid ilişkili göz hastalığı

- Graves oftalmopati

erkeklerde 3/100.000/yıl



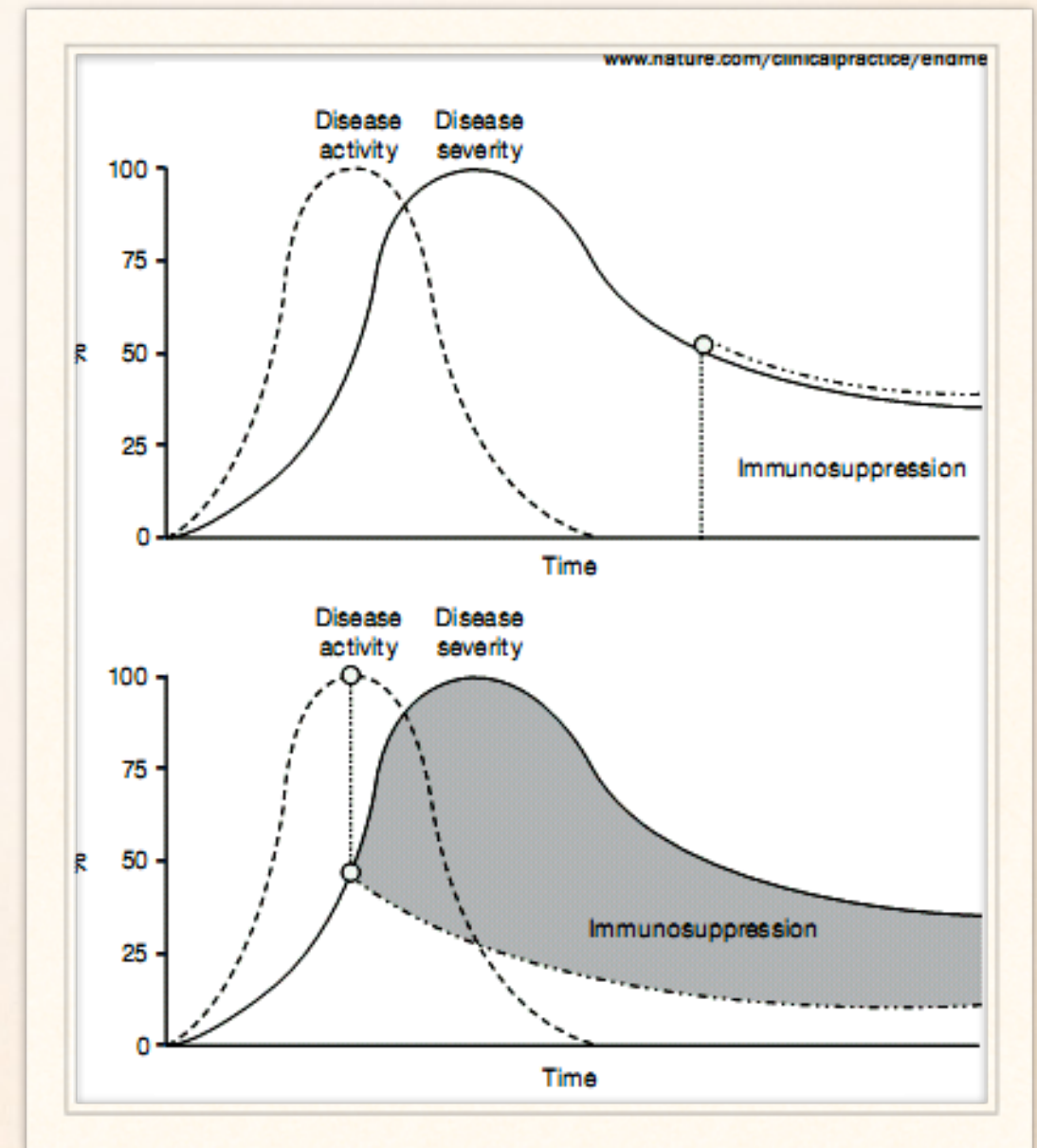
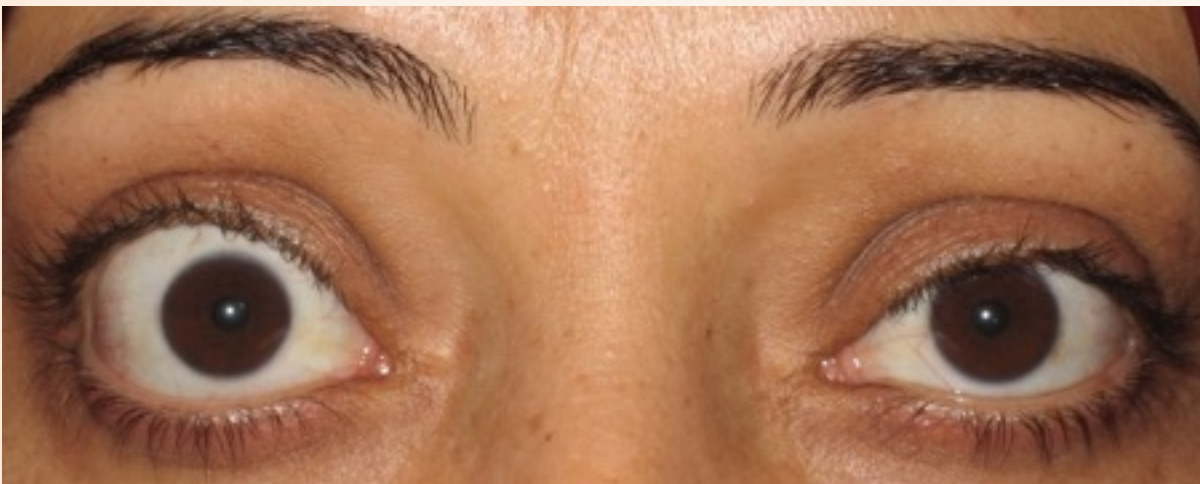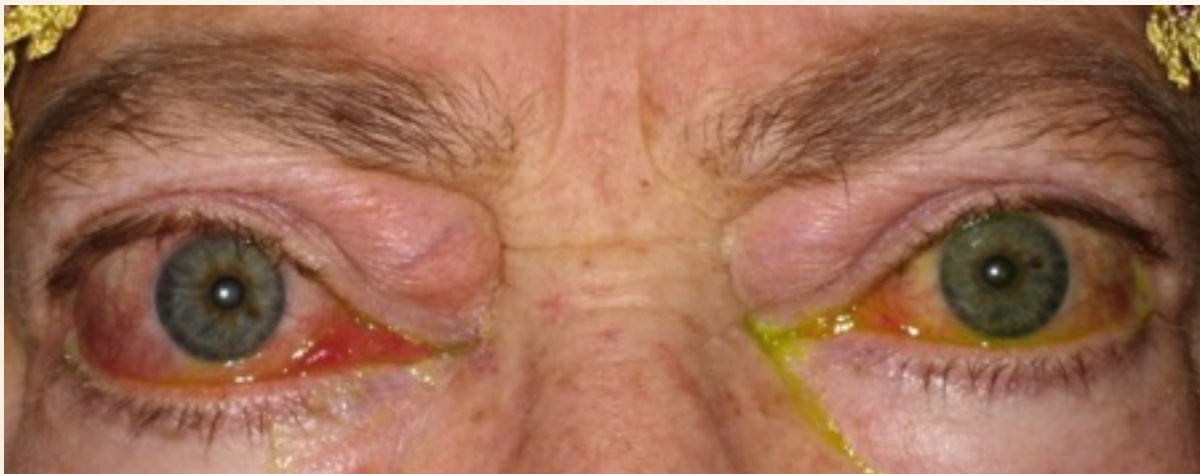bayanlarda 16/100.000/yıl



❖ Bartley: 1995.

Hastalığın fazı

Aktif faz vs. pasif faz



NOSPECS

N

- O • Kapak retraksiyonu (%90) Çekilme
- S • Konjesyon (%90) Dolgunluk
- P • Proptozis (%60) Çıkıklık
- E • Ekstraoküler adale tutulumu (%20 - 40) Şaşılık
- C • Korneal tutulum (%1)
- S • Optik nöropati (%5) Körlük

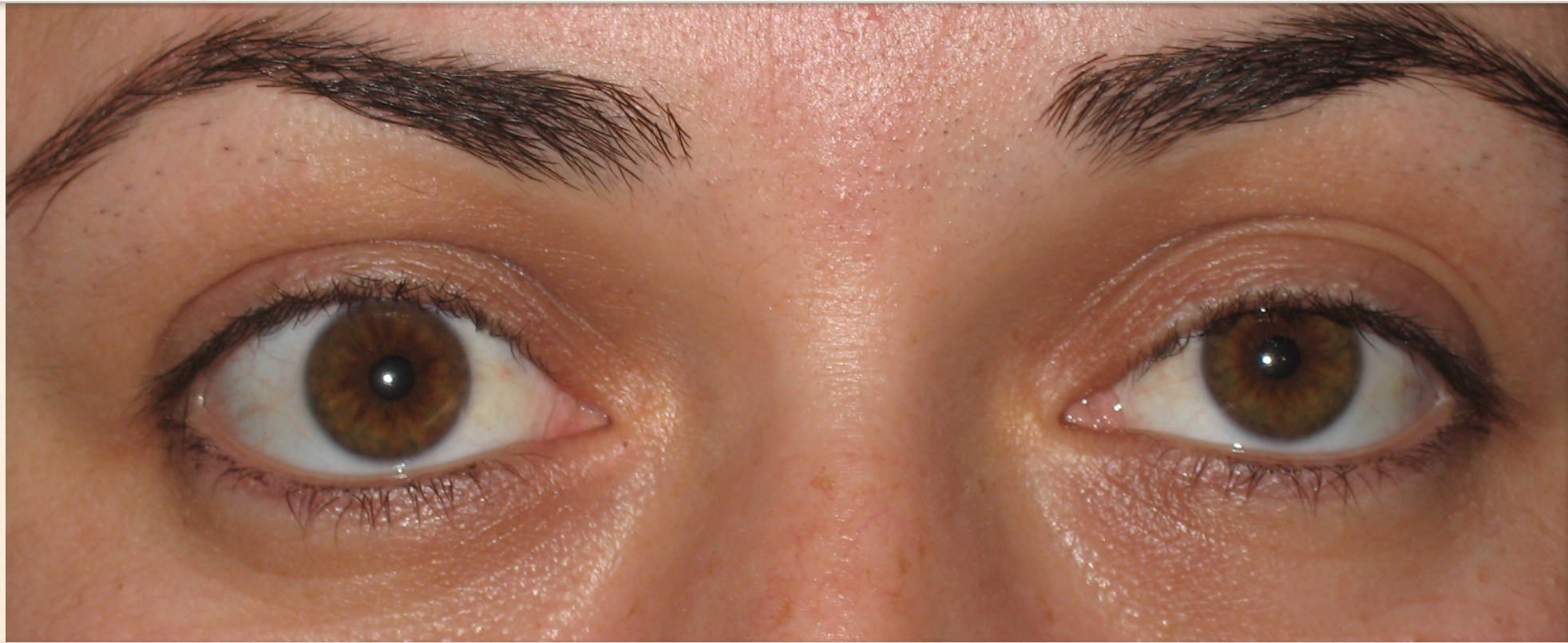NOSPECS

N

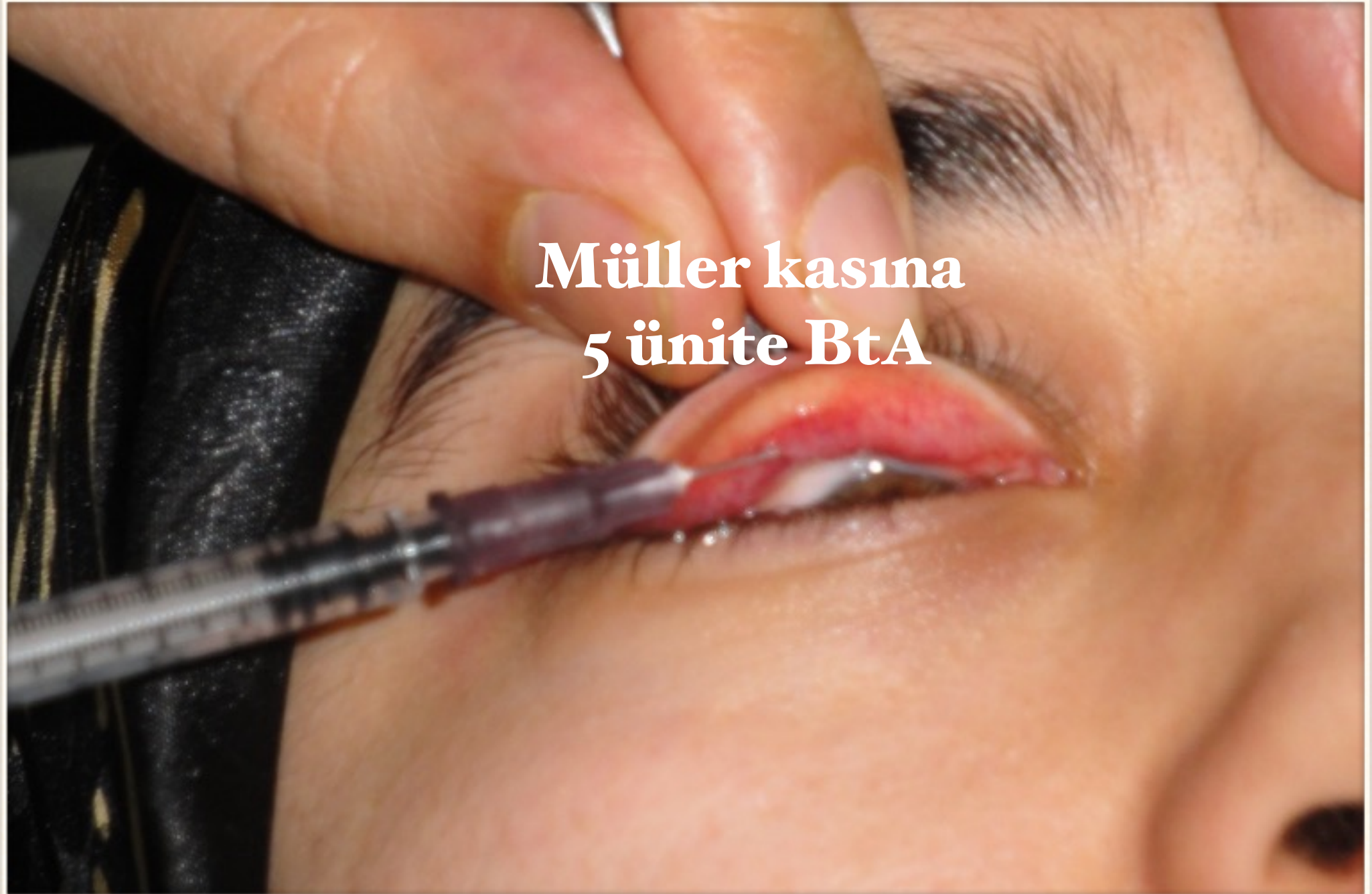O

NOSPECS

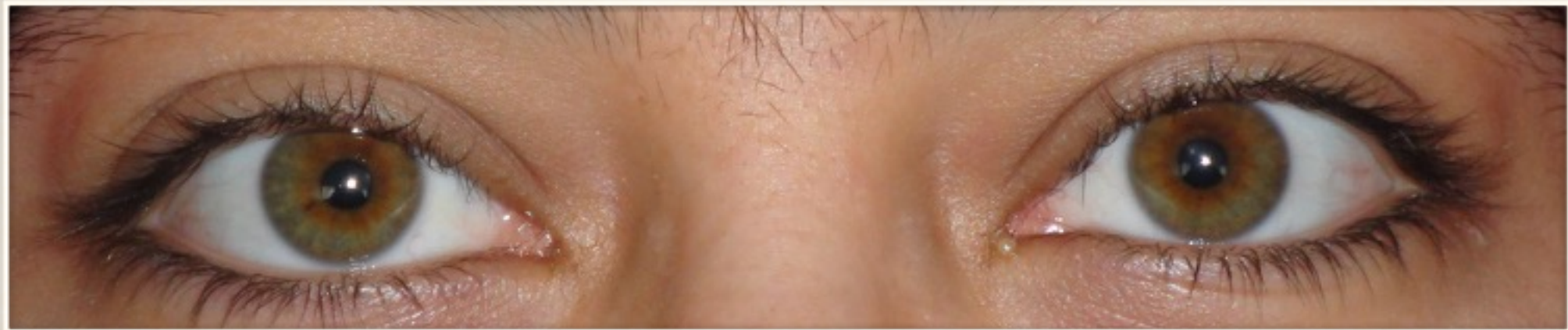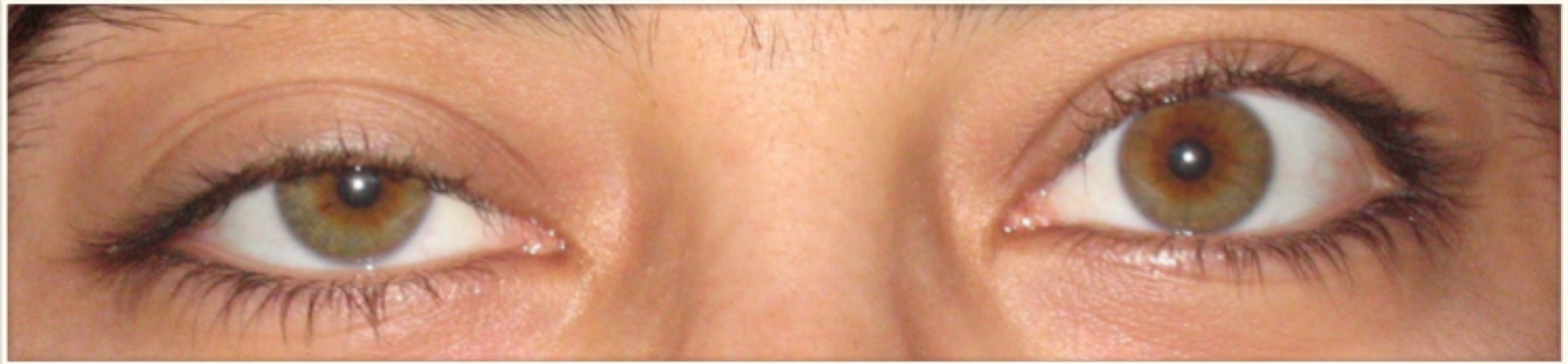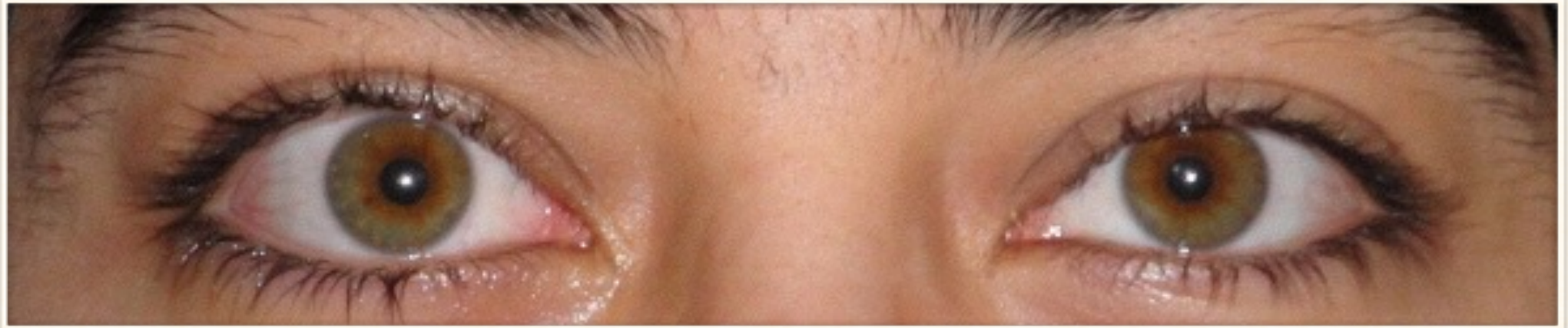- N Belirti bulgu yok
- O Sadece kapak retraksiyonu veya proptozis

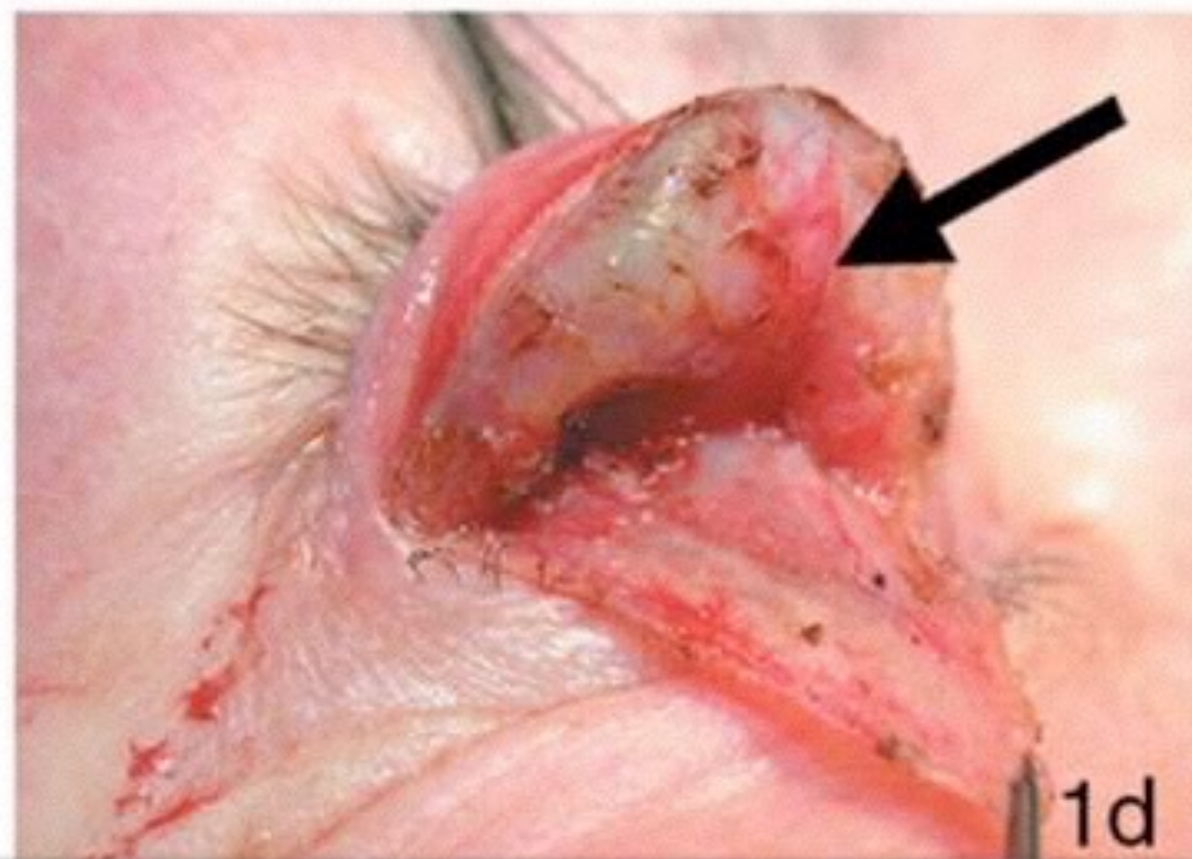
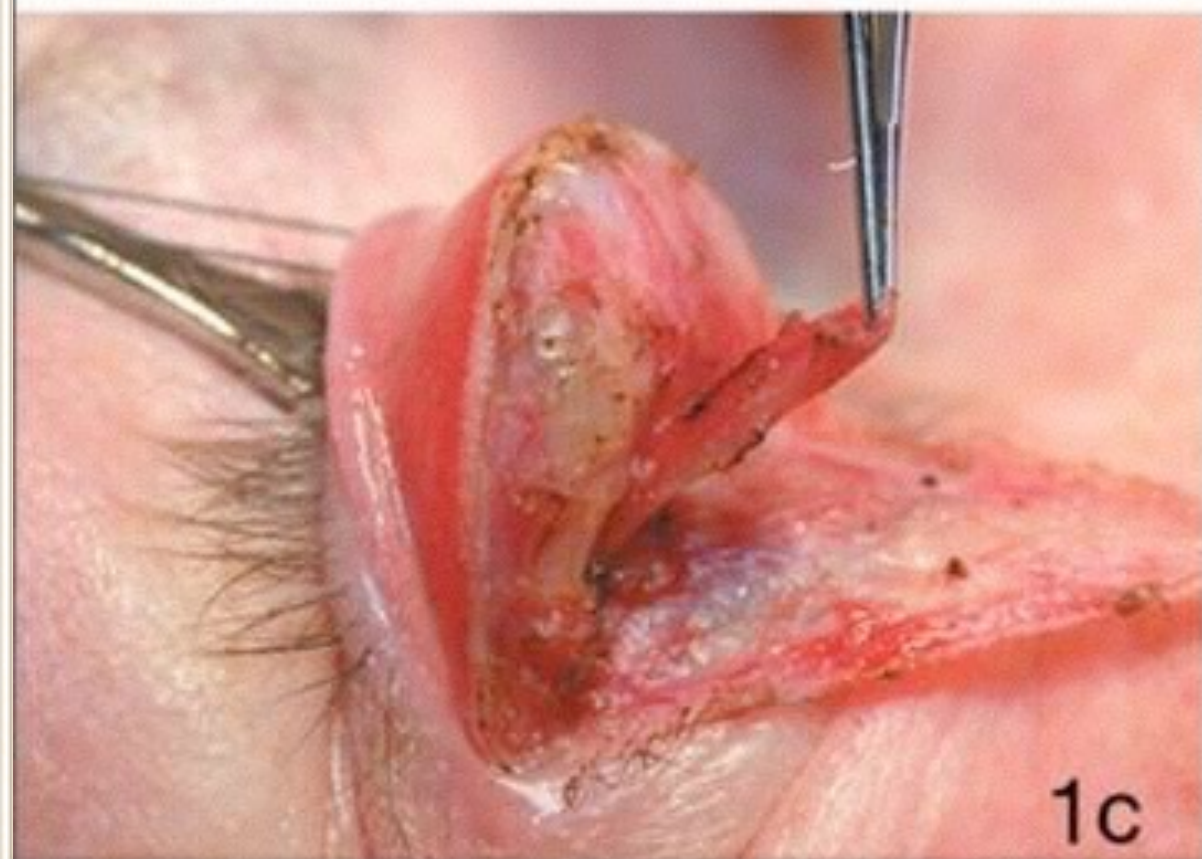
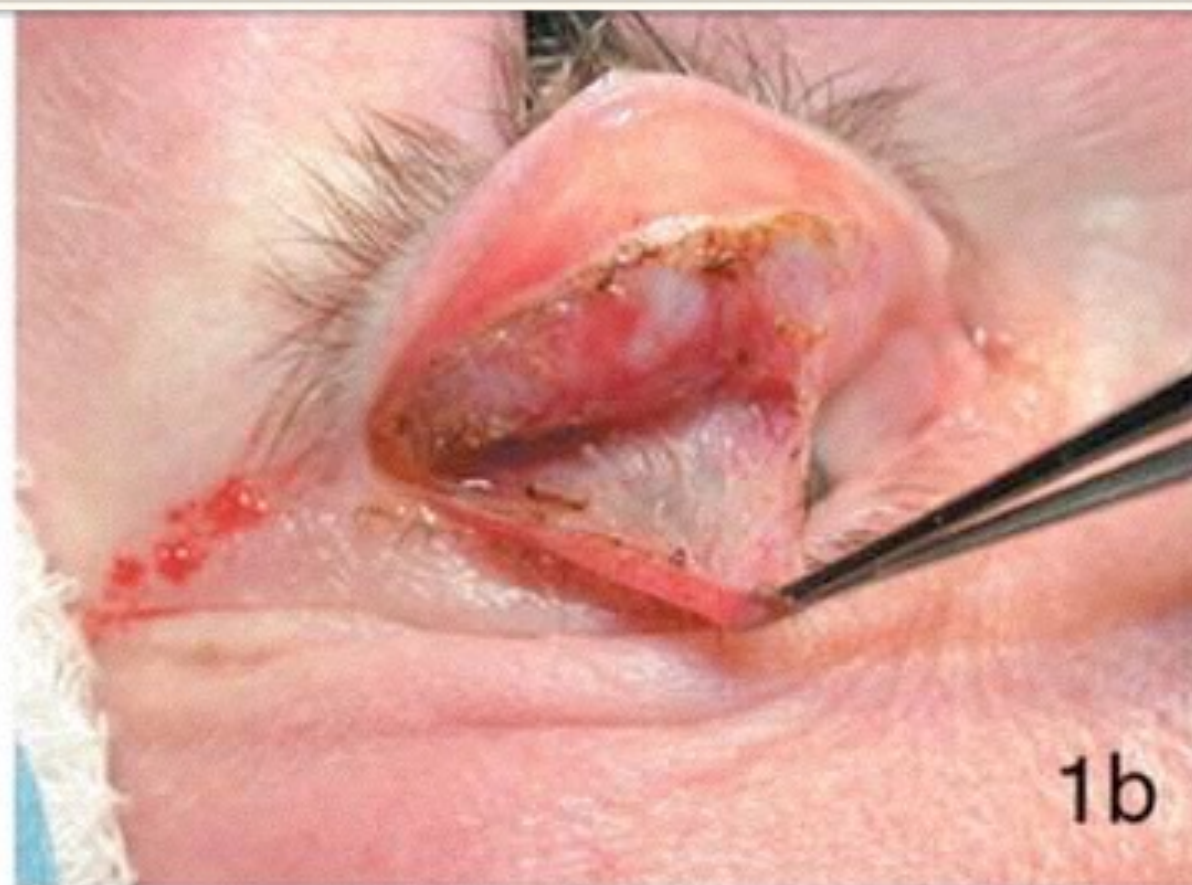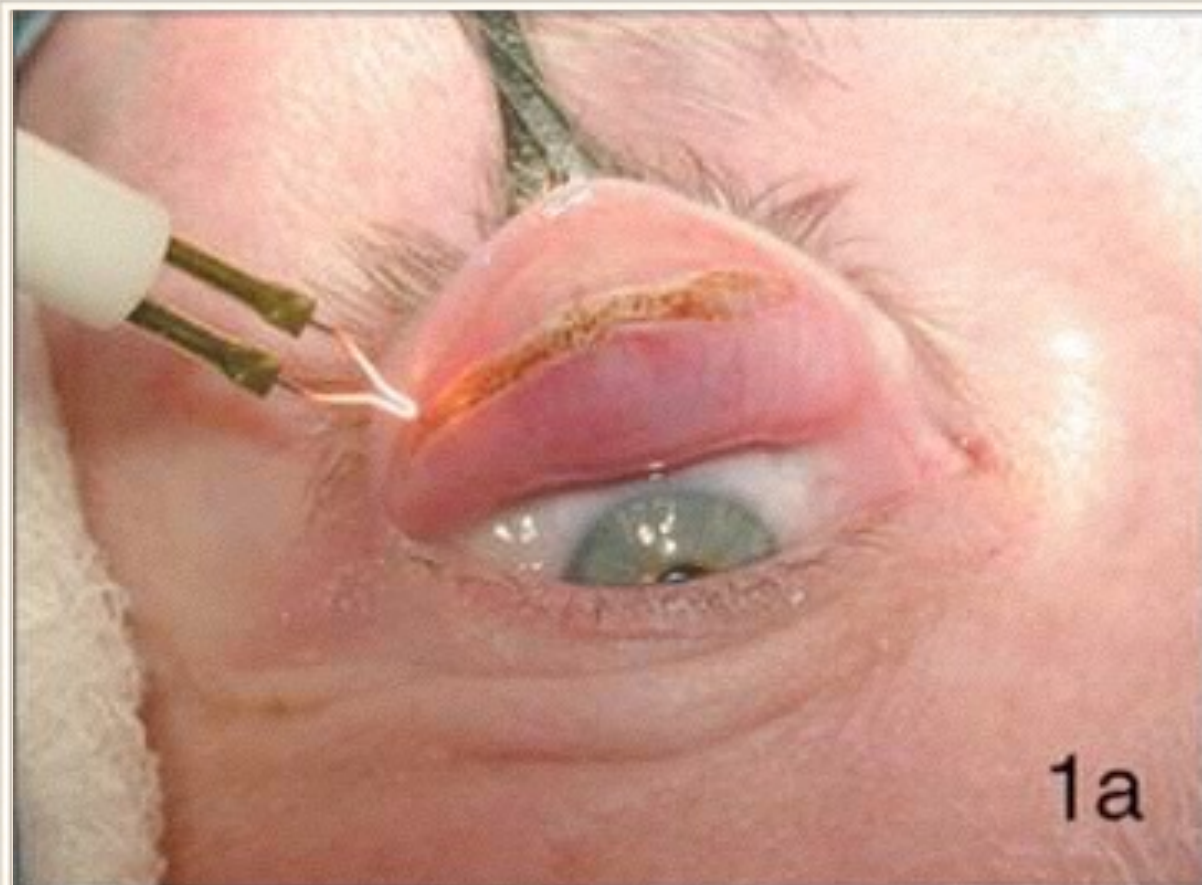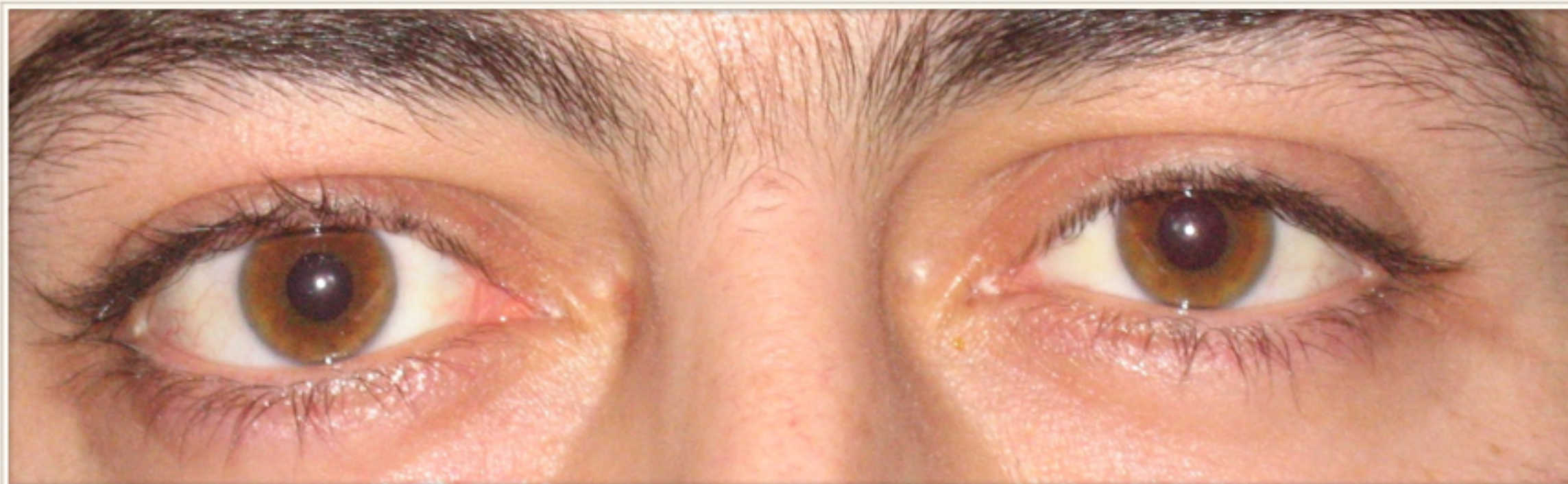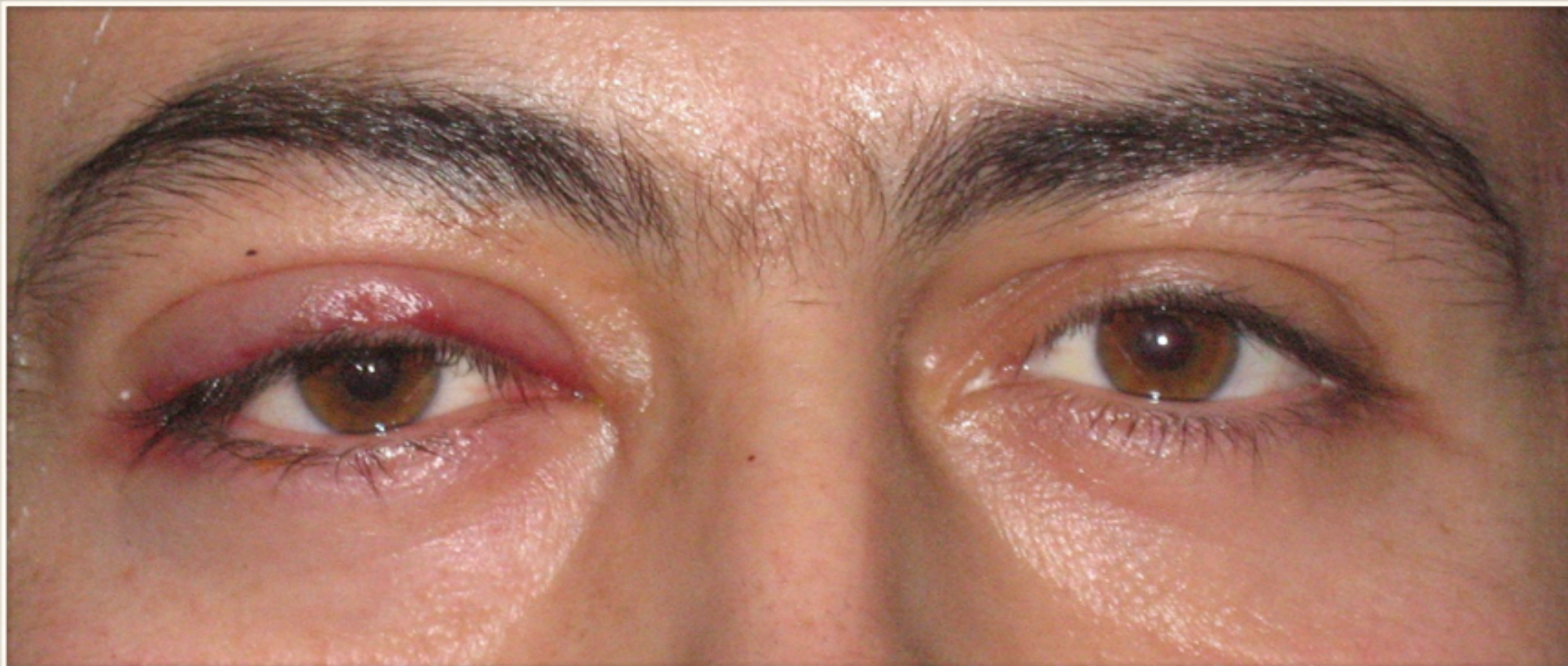O : KAPAK RETRAKSİYONU



MÜLLER'E BOTULINUM







S :YUMUŞAK DOKU

Tedavi:

Klinik aktivite?

- Aktif inflamasyon → İmmün supresyon*
- İnaktif süreç → Rehabilitasyon (LH)

P • proptozis

- 0. Yok (20mm veya az)*
- 1. Minimal (21-23mm)
- 2. Orta (24-27mm)
- 3. Belirgin (28mm veya fazla)



Surgical anatomy of the deep lateral orbital wall

U. BEDEN¹, M. EDIZER², M. ELMALI³, N. ICTEN², I. GUNGOR¹, Y. SULLU¹, D. ERKAN¹

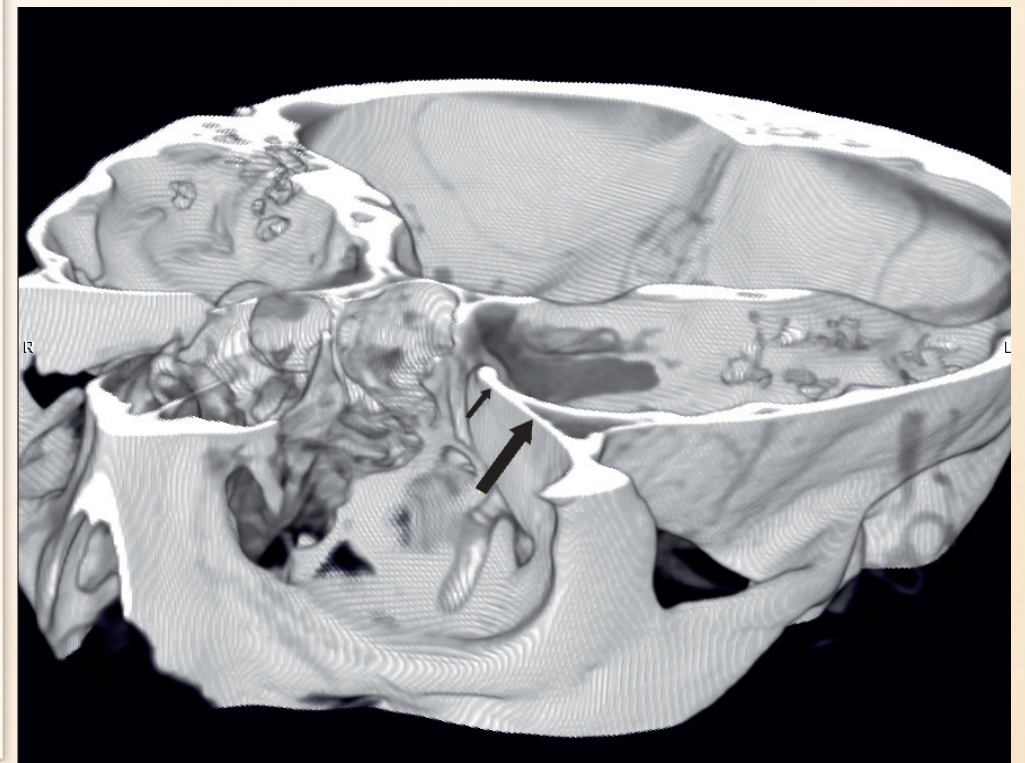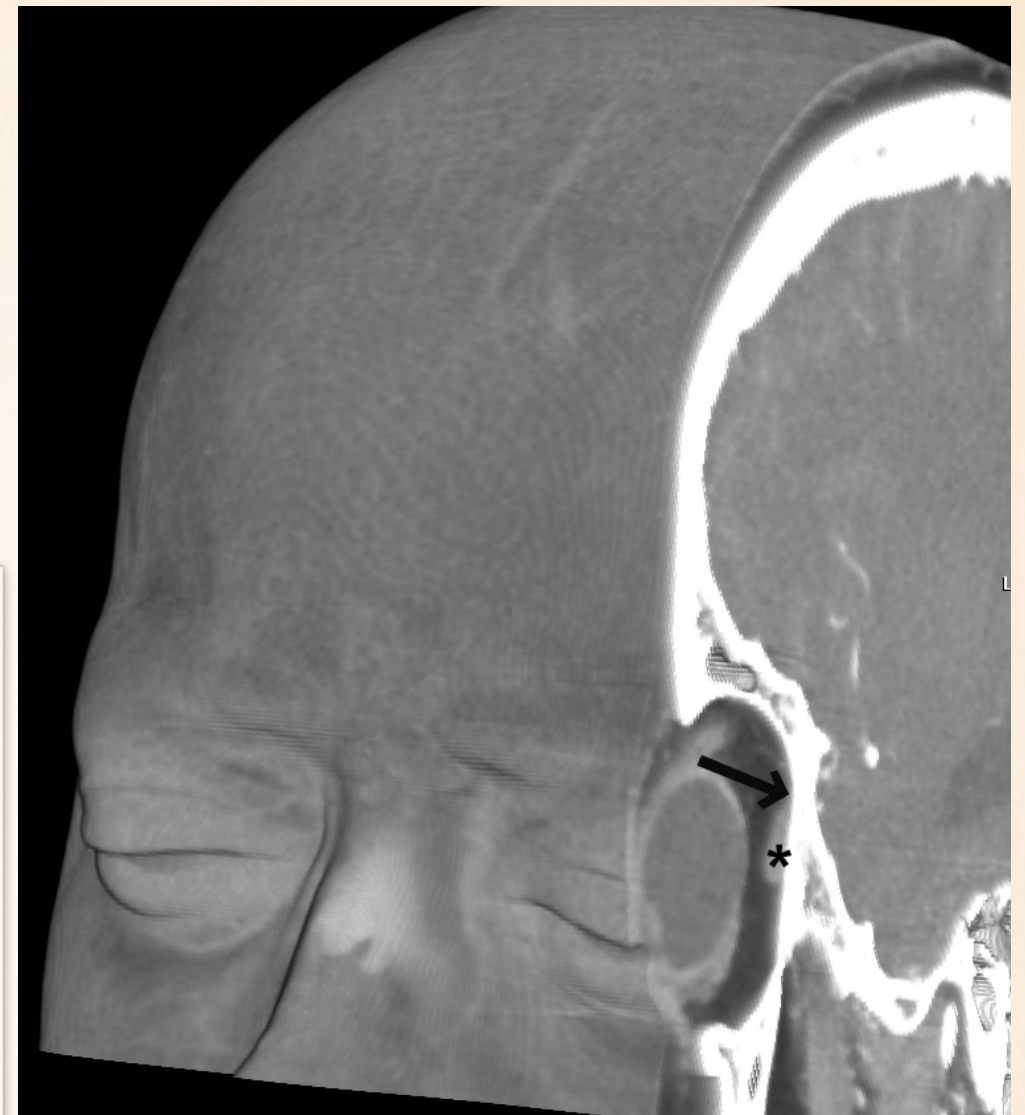
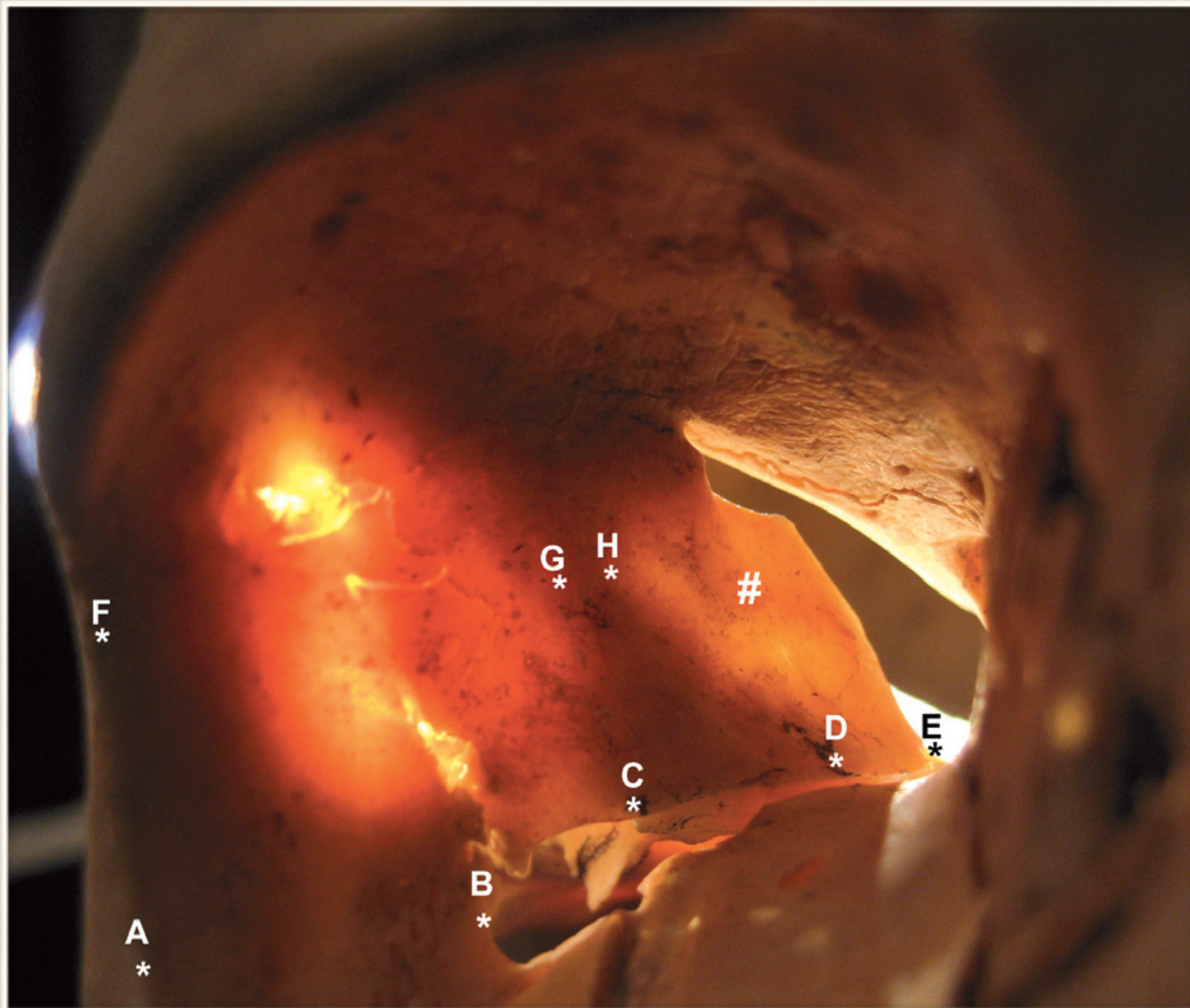
¹Ophthalmology Department

²Anatomy Department

³Radiology Department, Ondokuz Mayıs University, Samsun - Turkey

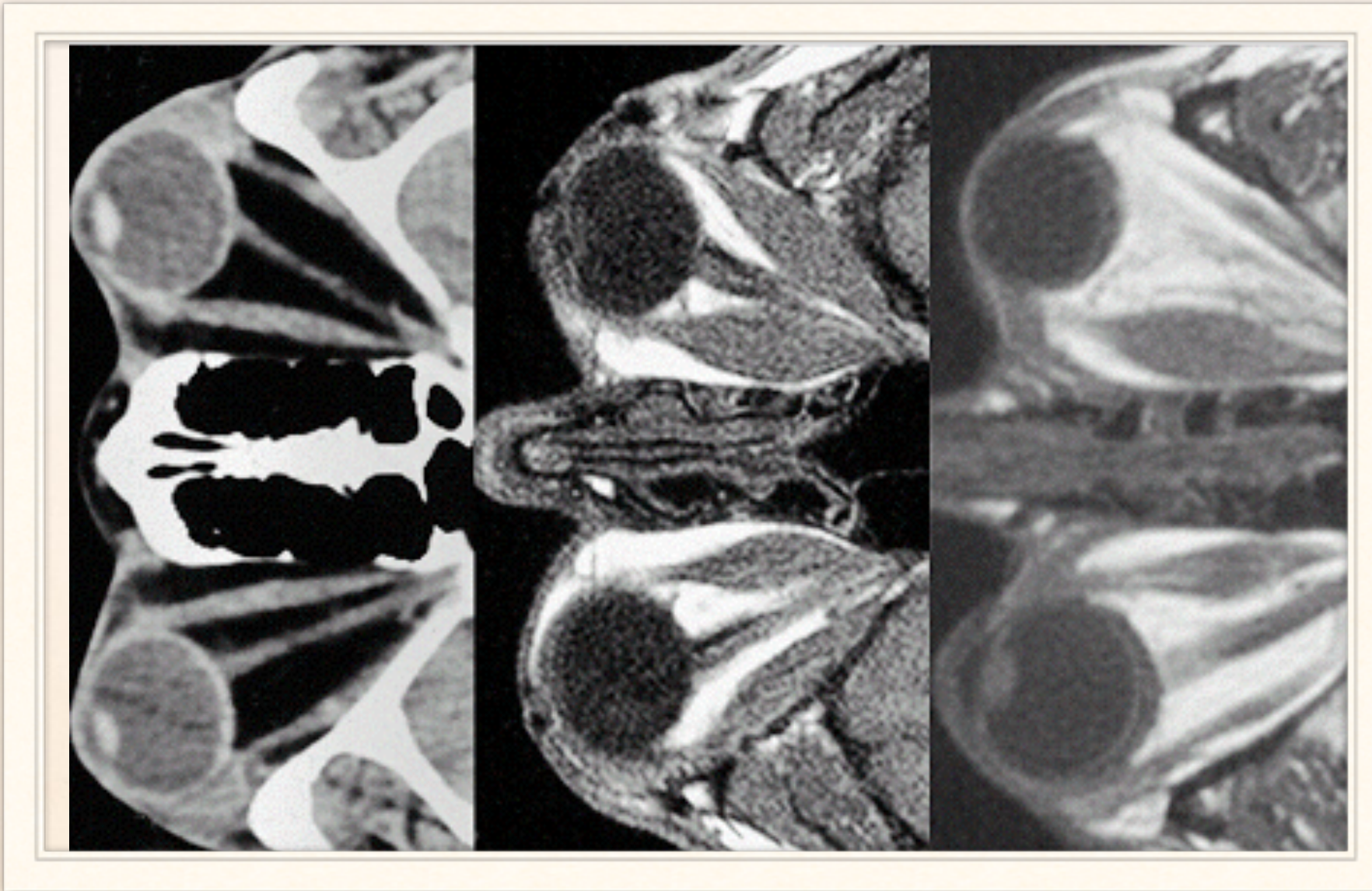
PURPOSE. To determine the exact anatomic location and volume of the thickest section of the greater wing of the sphenoid bone (trigone), which is removed during deep lateral orbital wall decompression.

METHODS. Eighteen dried skulls were used to determine the exact anatomic location and com-



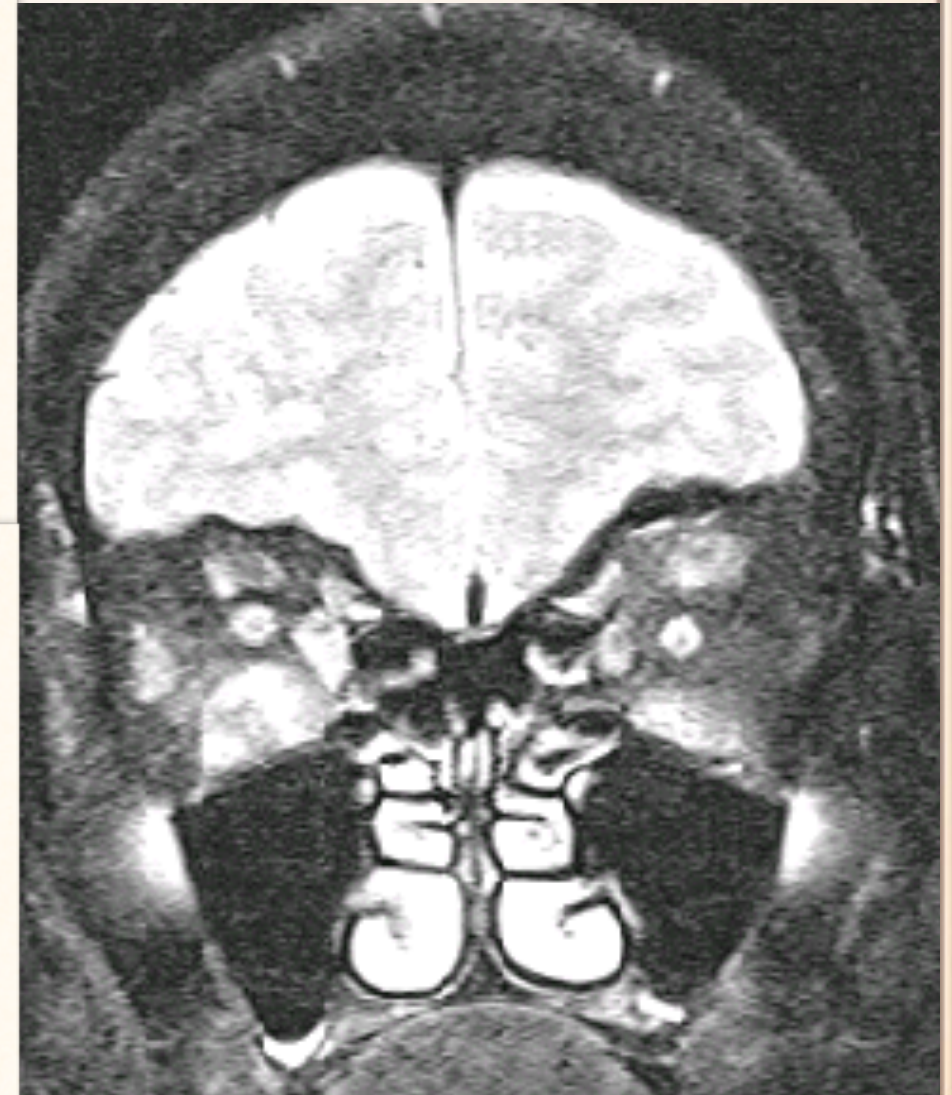
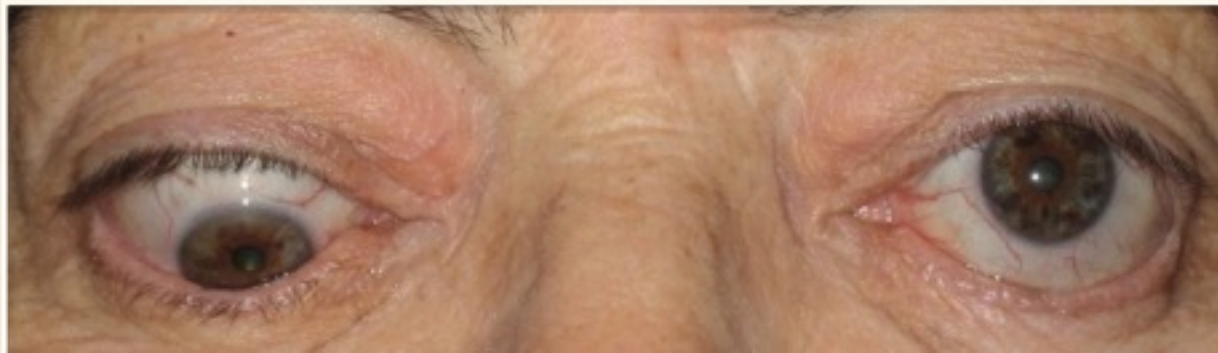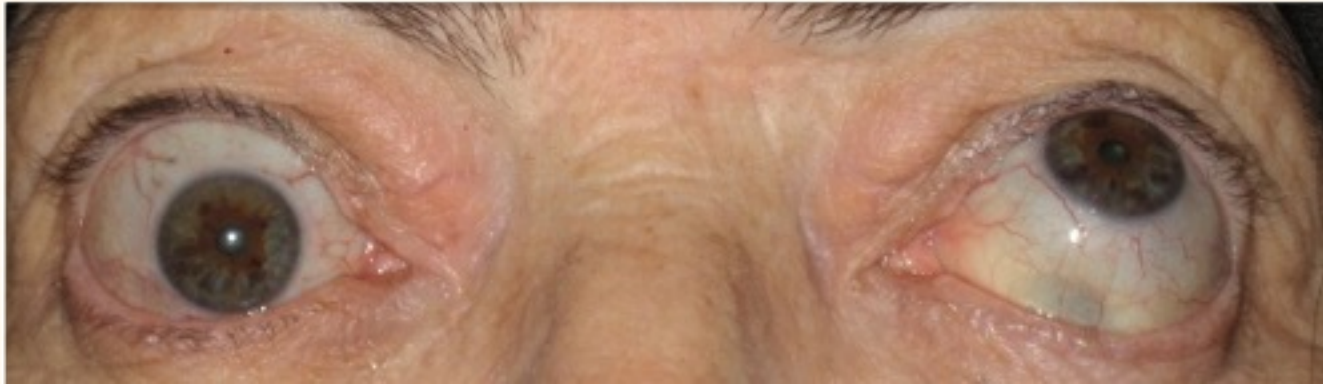E : ekstraoküler kas tutulumu

- 0. Diplopi yok
- 1. Minimal (ekstrem bakışlarda)
- 2. Orta (belirli pozisyon fiksasyonu olmaksızın kısıtlanma)
- 3. Belirgin (glob fiksasyonu)

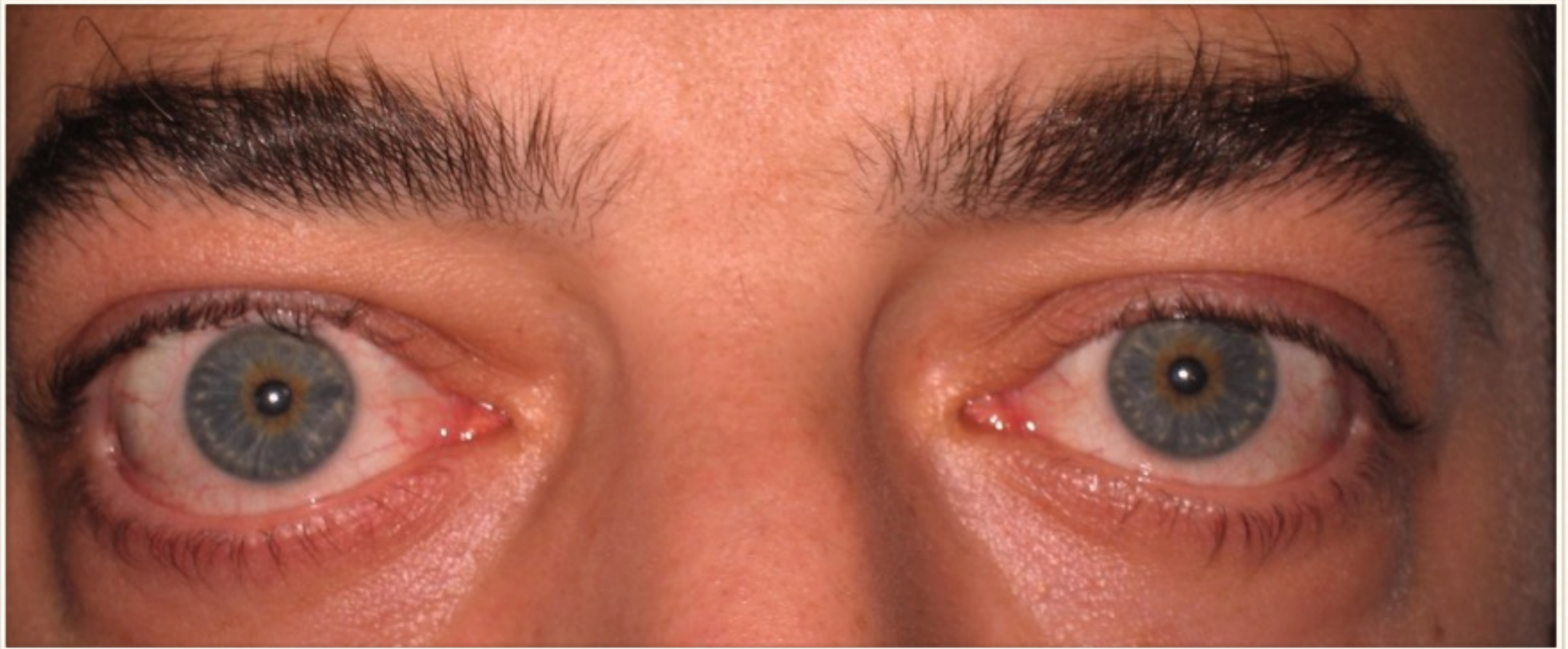

Ekstraoküler adale tutulumu ve diplopi

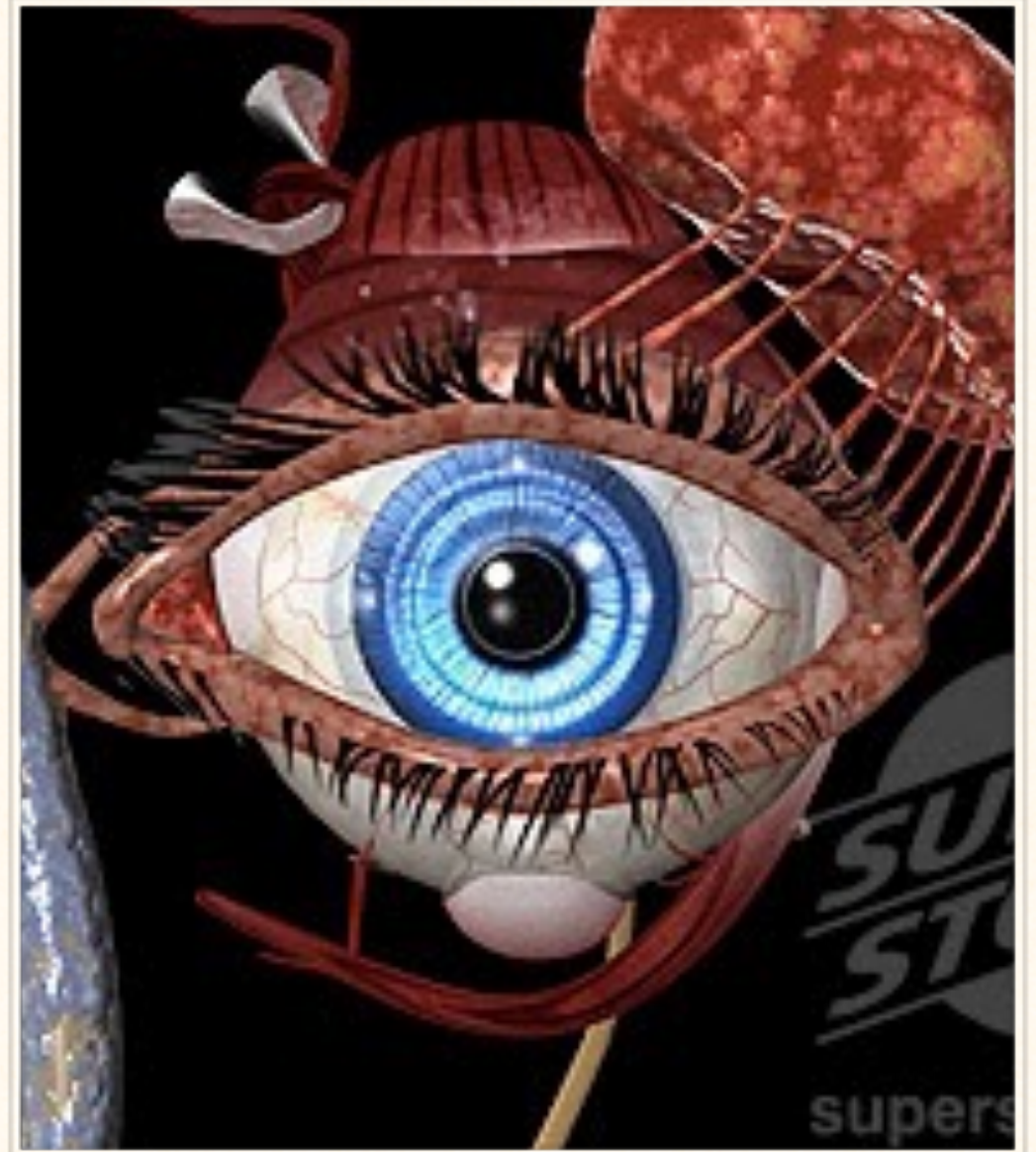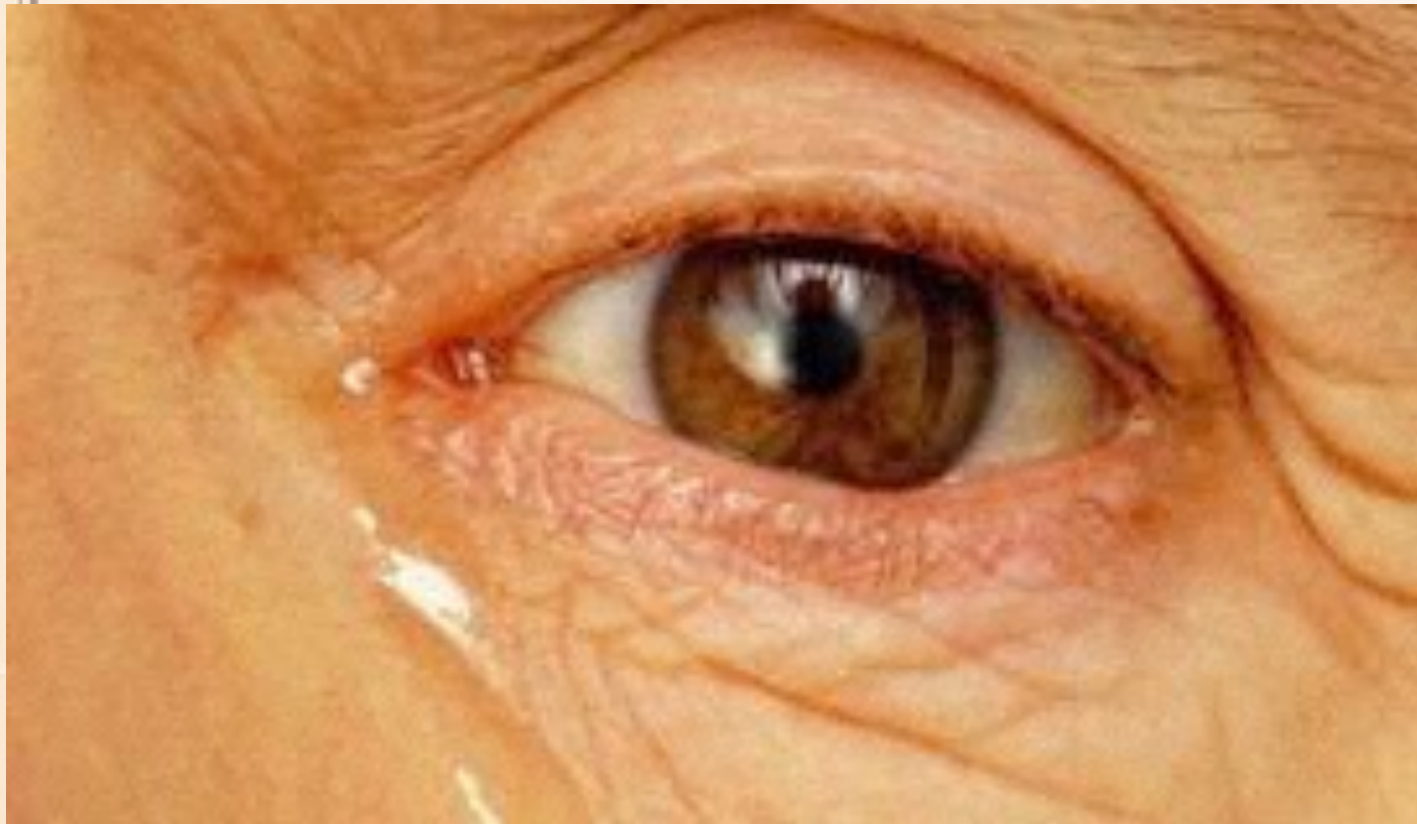
	Hafif	Orta	Ağır
Nospecs	Ekstrem bakışlarda kısıtlanma	Glob fiksasyonu olmaksızın kısıtlanma	Glob fiksasyonu
Luigi Bartalena	İntermittant diplopi	Sabit olmayan diplopi	Sabit diplopi
Gorman (Eugogo)	İntermittant diplopi	Sabit olmayan diplopi	Sabit diplopi

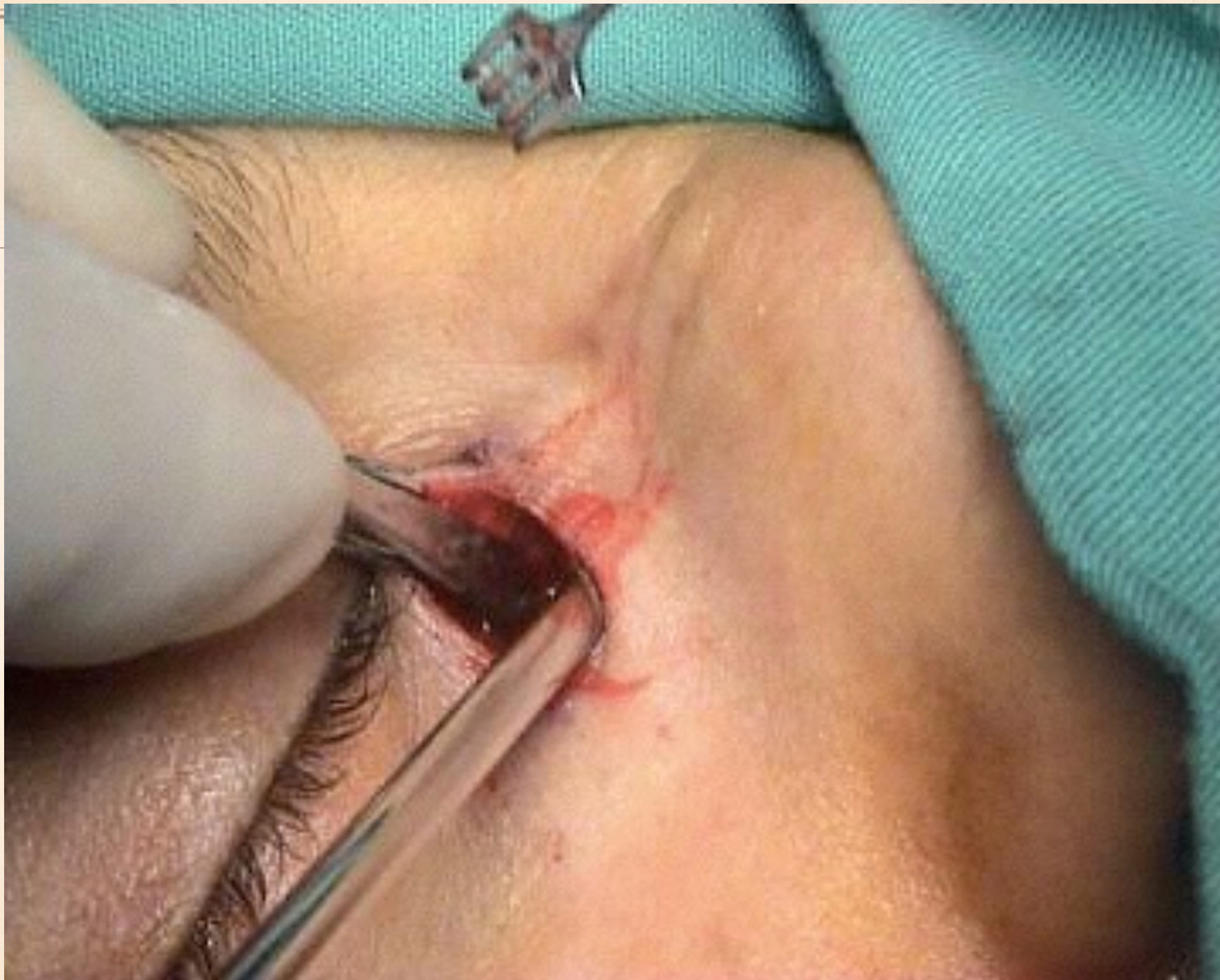

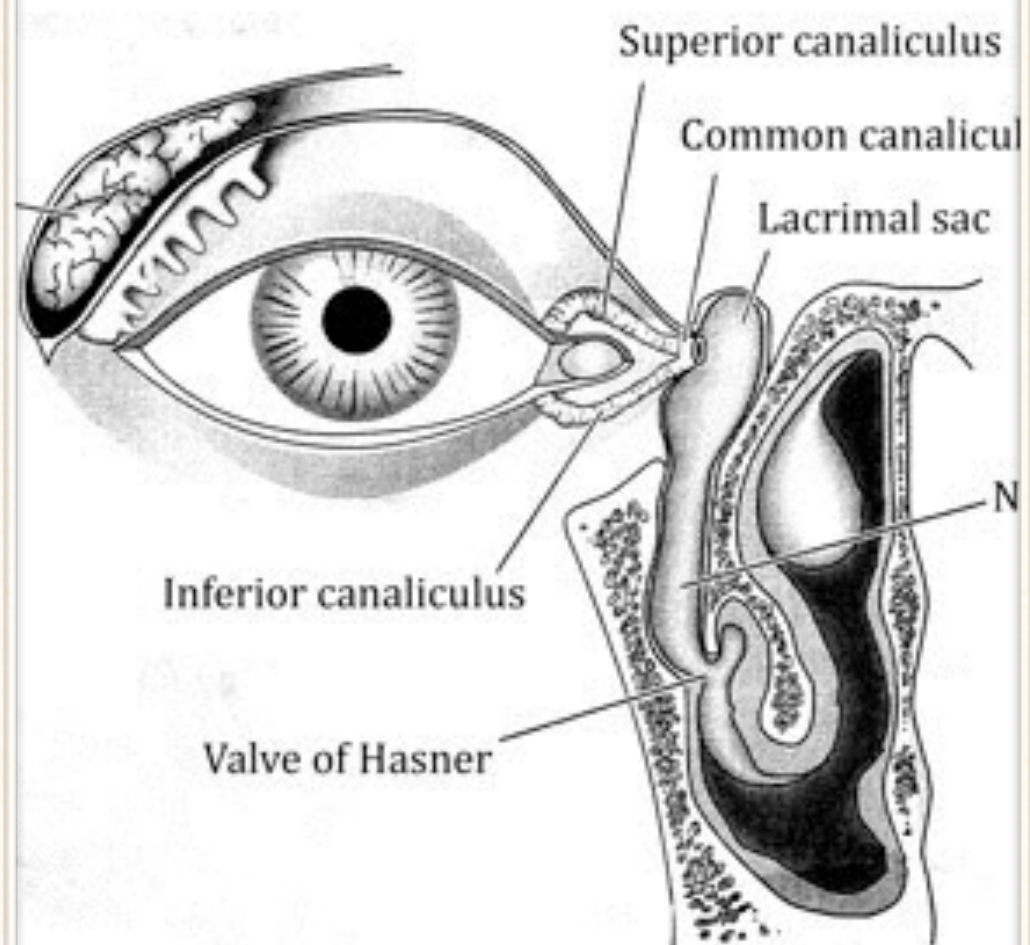
C



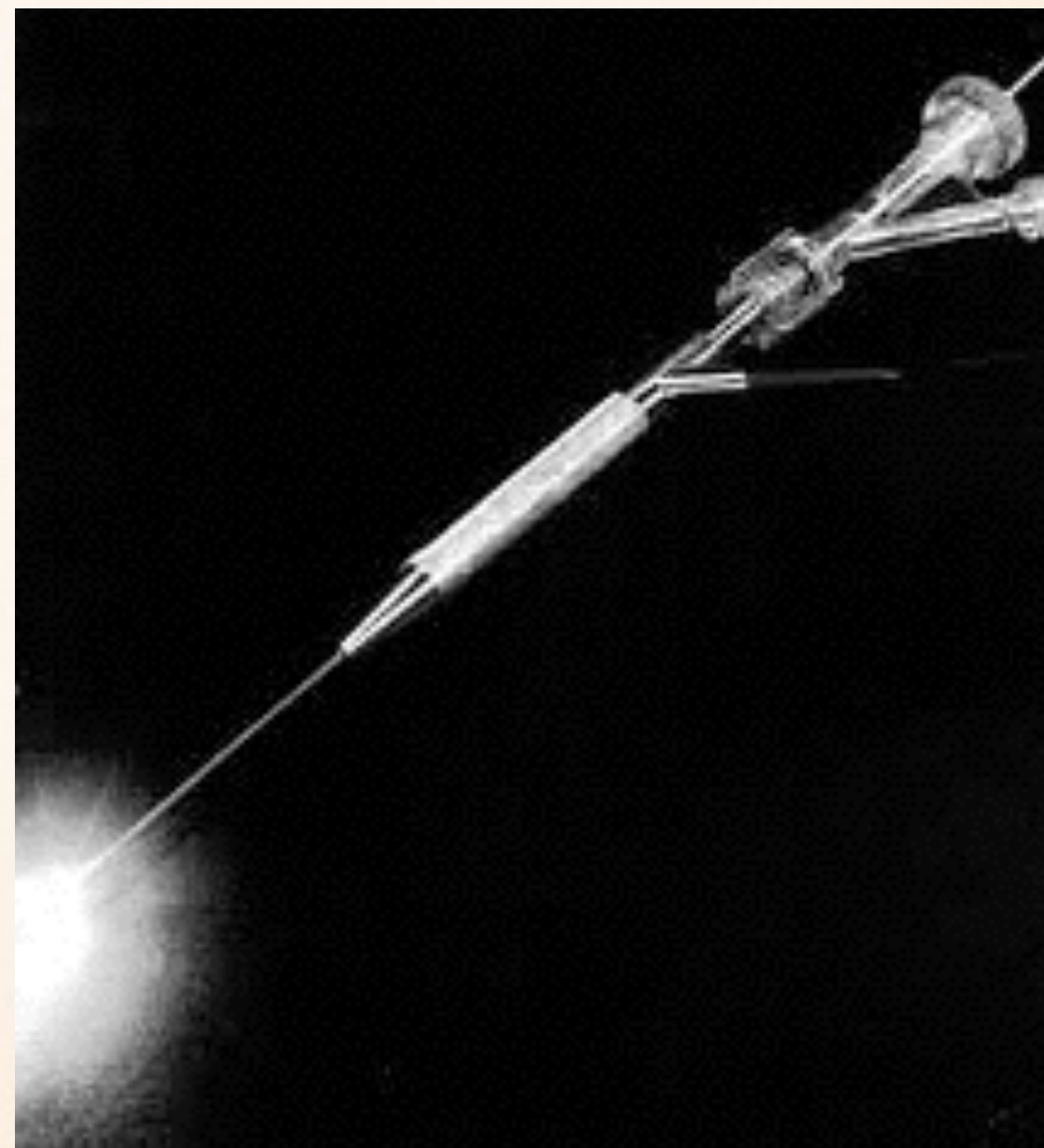
LAKRIMAL SISTEM



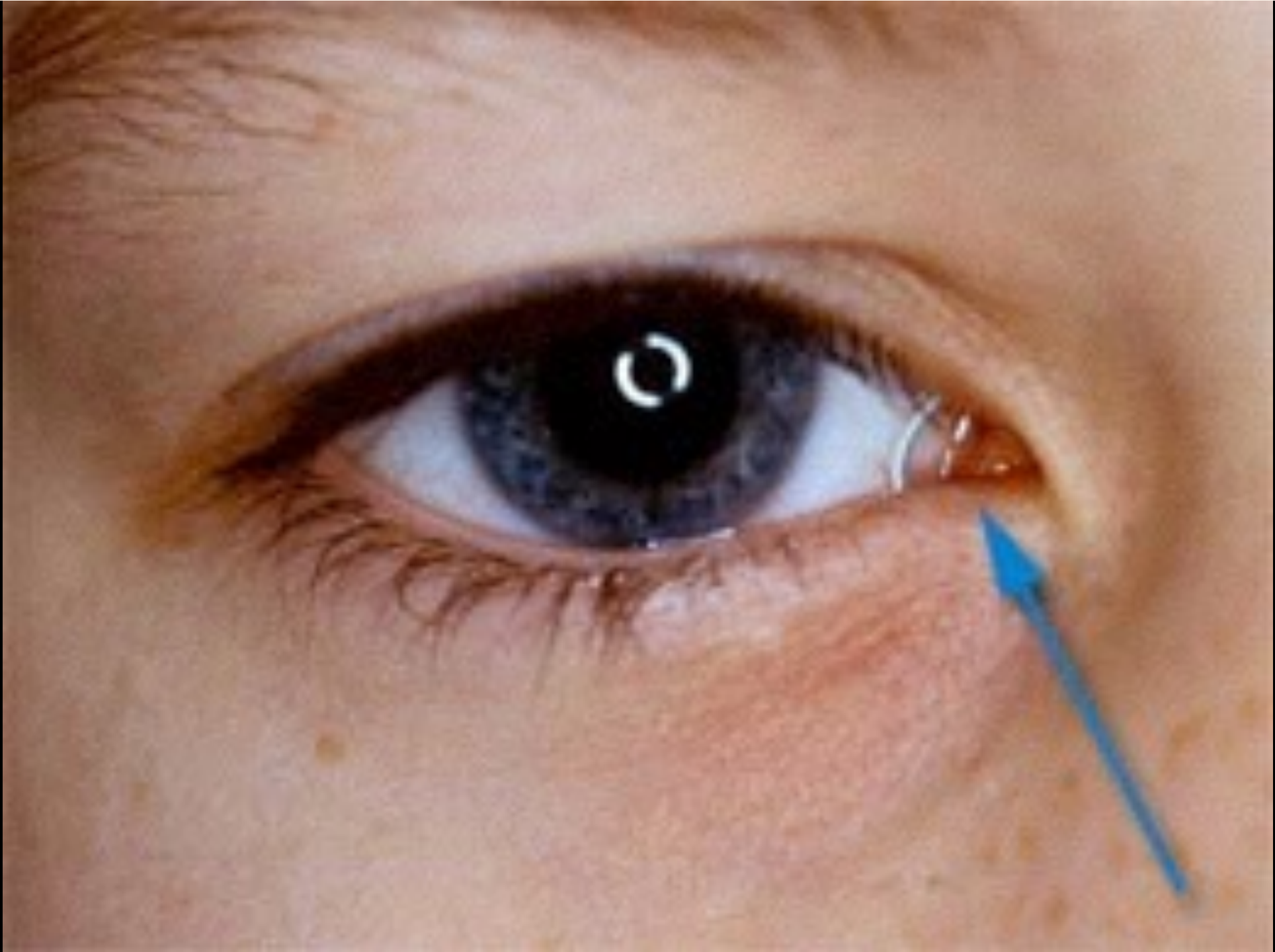



©Bobby S. Korn, M.D., Ph.D.



TRANSKANALIKÜLER LAZER DSR



Oküloplastik cerrahi

Kapak hastalıkları

Kapak malpozisyonları

Perioküler tümörler

Yüz felci

Kirpik bozuklukları

Orbital hastalıklar

Tümörler

Enfeksiyonlar

Graves oftalmopati

Lakrimal sistem hastalıkları

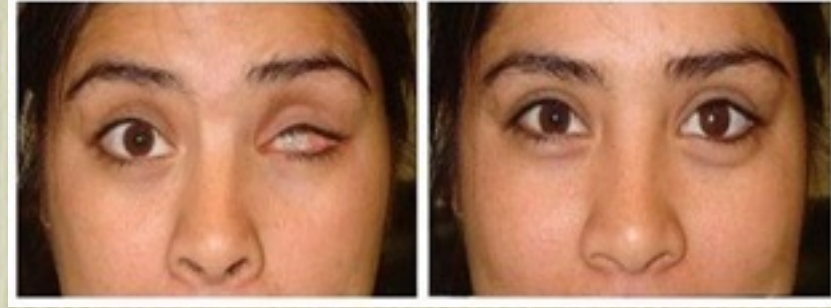Hareket bozuklukları

Soket cerrahileri

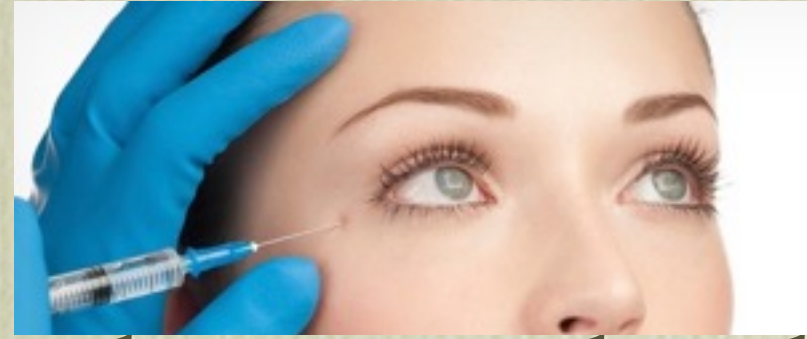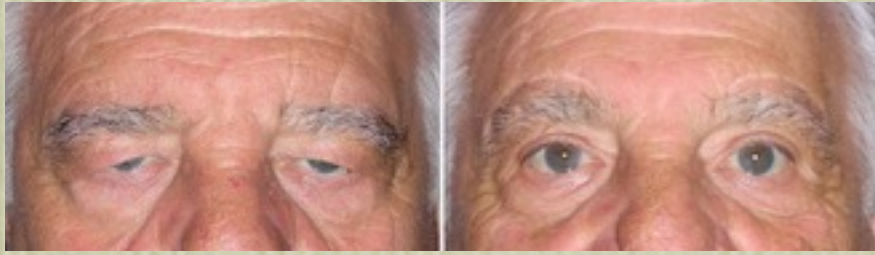Kozmetik cerrahi

Oküloplastik cerrahi

Göz protezi
Soket cerrahisi

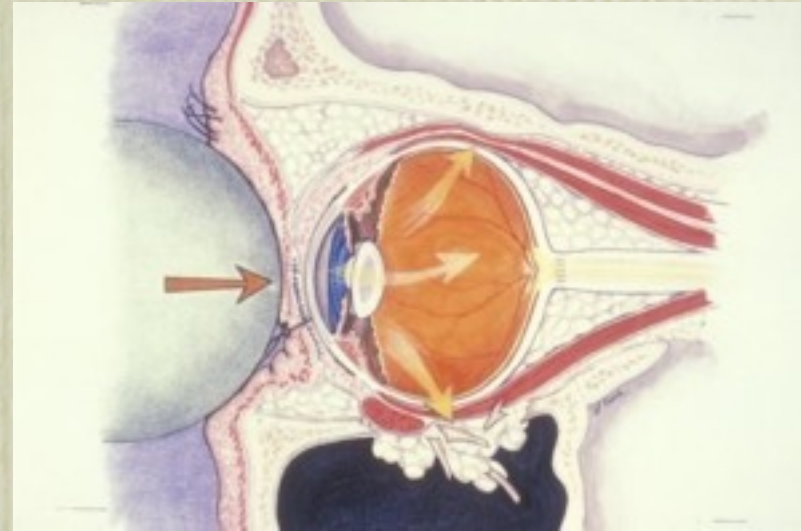
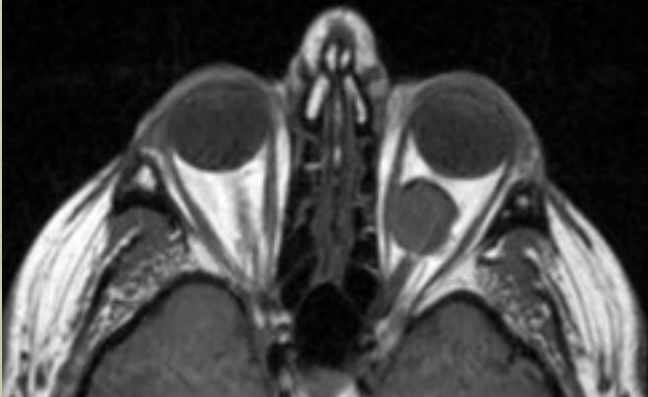


Kozmetik cerrahi



Botulinum uygulamaları

Orbital tümörler



Orbital travma, inflamasyonlar